Cirugía de los traumatismos faciales

JP Monteil
E Nallet
M Blumen
N Schlegel

Resumen. – El tratamiento de los traumatismos faciales se ha modificado en el transcurso de los dos últimos decenios debido a dos factores:
— en primer lugar, los progresos del diagnóstico por imágenes, que han permitido determinar el tipo de fracturas de un herido y elaborar en consecuencia una estrategia terapéutica más minuciosa;
— en segundo lugar, la aparición seguida de la miniaturización del material de osteosíntesis, el cual además es osteointegrable. Este material ha permitido limitar los accesos quirúrgicos y los inconvenientes de una contención de larga duración como el bloqueo bimaxilar.
Si bien dichos progresos pertenecen a la técnica, es al cirujano a quien compete con su sentido clínico determinar el orden en el cual serán tratadas las fracturas y qué vías de acceso utilizar. La demora en aplicar un tratamiento suele ser aún demasiado grande por razones falsas y de él dependerá la calidad de la reparación. Como en toda patología traumatológica, estas fracturas constituyen una urgencia y deben ser sometidas a los mismos principios terapéuticos:
— tratar las lesiones asociadas en un orden determinado por el equipo sanitario;
— prescribir antiálgicos y antiinflamatorios para limitar el edema;
— asegurarse de una cobertura antibiótica perioperatoria, aeroanaerobia si hay fracturas oclusofaciales.
Las secuelas todavía son frecuentes: hundimiento nasal, alteraciones oclusales, desviación lateral mandibular, dolores periarticulares, neuralgia secundaria del trigémino, o incluso alteraciones oftalmológicas, oculares o palpebrales, como el frecuente ojo redondo después de una fractura del malar. Muchas de estas secuelas aún pueden ser evitadas con un tratamiento urgente e inicialmente bien conducido.
Se considerará en forma sucesiva el tratamiento en el adulto de las heridas de la cara y luego el de las fracturas faciales, haciendo una división entre las fracturas que no afectan a la oclusión dentaria y las fracturas oclusofaciales.

© 2000, Editions Scientifiques et Médicales Elsevier SAS, París. Todos los derechos reservados.

Heridas de la cara

HERIDAS SIMPLES

Son heridas producidas como consecuencia de un accidente de tránsito o causadas por un arma blanca. Las mordeduras se diferencian por su septicidad, sobre todo las mordeduras humanas. Los traumatismos balísticos son poco frecuentes pero el desgarro en este caso es importante. Una herida profunda, que afecte a la dermis, dejará siempre una cicatriz definitiva e indeleble.

■ *Conducta práctica inmediata*

Idealmente, la reparación de estas heridas debería ser urgente. Si las lesiones asociadas lo requieren, la reparación puede diferirse con la condición de limpiar la herida con suero, extraer los cuerpos extraños más voluminosos y procurar la hemostasia. Esta reparación puede ser diferida 24 horas como máximo, salvo en caso de mordedura [23]. Las heridas faciales deben ser examinadas y suturadas lo más pronto posible. En algunos casos, un edema y el temor de que se produzca una contaminación séptica grave (mordedura humana) pueden motivar una espera bajo tratamiento antiinflamatorio y profilaxis antibiótica (penicilina, metronidazol) asociados a un vendaje abierto con solución antiséptica. Se asegurará una profilaxis antitetánica.

■ *Reparación*

Las heridas serán limpiadas, exploradas, desbridadas y suturadas.

Anestesia

En algunos casos de heridas poco importantes y de escasa profundidad se podrá utilizar anestesia local, pero se debe preferir la anestesia general cuando las lesiones son importantes o múltiples. Esta última permite una mejor exploración.

Limpieza de la herida

Se hace por irrigación con suero fisiológico tibio al cual se añade una solución antiséptica no coloreada para no impedir la búsqueda de cuerpos extraños. Se utilizan compresas

Jean-Paul Monteil : *Professeur des Universités, praticien hospitalier.*
Emmanuel Nallet : *Interne.*
Marc Blumen : *Interne des Hôpitaux.*
Nathalie Schlegel : *Chef de clinique-assistante.*
Service ORL, hôpital Saint-Louis, 1, avenue Claude-Vellefaux, 75475 Paris cedex 10.

no tejidas y una jeringa que irriga a presión los tejidos lacerados y se insinúa debajo de los colgajos, donde ocasionalmente resulta necesario eliminar los puentes de fibrina. Las abrasiones se limpiarán mediante un cepillo flexible. Se quitan los cuerpos extraños. Si han penetrado profundamente es necesario quitarlos con la ayuda de una punta de bisturí nº 11 o de una cureta fina. Las fragmentos de vidrio serán localizados al tacto mediante una aguja. En este tiempo se valora la extensión y la vitalidad de los colgajos cutáneos.

Desbridamiento de la herida [20, 23]

Las escisiones cutáneas se efectuarán con moderación pues los tejidos de la cara están muy vascularizados y tienen una vitalidad superior a la de los demás tejidos. No obstante, resulta necesario quitar los fragmentos cutáneos condenados a la necrosis por estar demasiado dilacerados o retenidos por pedículos muy finos. Los bordes de los colgajos serán regularizados y recortados para obtener un mejor afrontamiento, en particular cuando las heridas son oblicuas. Los pequeños colgajos en U, siempre antiestéticos una vez que han cicatrizado, serán extirpados si resulta posible efectuar una sutura por aproximación.

Suturas

Serán realizadas plano por plano desde la profundidad hacia la superficie. A nivel cutáneo se debe evitar el desfase de los bordes. Los puntos cutáneos no se aprietan, con objeto de evitar una isquemia. Las heridas o despegamientos importantes serán drenados por un procedimiento de tipo Manovac o un drenaje filiforme. Se emplearán los hilos más finos dentro de lo posible, esto es monofilamento 5 o 6/0, haciendo para la piel puntos de eversión o una sutura continua intradérmica. Siempre que se pueda, hay que utilizar esparadrapo quirúrgico.

Para los planos subcutáneos, en ocasiones es necesario tomar un poco más de tejido adiposo con objeto de evitar una depresión cuando ha habido una ablación o una exéresis de dichos tejidos. Los platismas serán reconstruidos por puntos en X laxos. La reparación requiere mucho cuidado para la recolocación de los tejidos en posición anatómica, sobre todo a nivel de los orificios, ya que en estas regiones las retracciones suelen hacer suponer la existencia de pérdidas de sustancia que en verdad no existen. Las tracciones sobre los colgajos mediante ganchos permiten recolocar los tejidos. A menudo resulta útil marcar con un rotulador o tinta azul los principales puntos que deberán afrontarse.

Utilizando puntos de anclaje sobre estas referencias y puntos de ángulo en los extremos de los colgajos, se considera su buena colocación y las tracciones recíprocas que se ejercen en los bordes de las heridas. A continuación se hacen las regularizaciones cutáneas necesarias y las suturas *(figs. 1 a 4).*

Cuidados postoperatorios

Las cicatrices se dejan al aire. Se aplica vaselina regularmente. Los puntos deben ser retirados rápidamente hacia el quinto día, salvo que se trate de puntos de tracción, y reemplazados por pequeñas bandas adhesivas. Debe evitarse el sol durante los primeros dos meses. La cicatriz se masajeará a partir de la tercera semana para favorecer la eliminación de los detritus fibrinoleucocitarios y pigmentarios.

PÉRDIDAS DE SUSTANCIAS

Si la pérdida de sustancia no puede suturarse directamente, pueden adoptarse varias actitudes.

La primera es la cicatrización espontánea, que frecuentemente logra disminuir el tamaño de la cicatriz hasta el punto de que resulte aceptable o de esperar las mejores condiciones para una reparación de calidad. Esta actitud es preferible a los injertos realizados urgentemente, incluso a los colgajos locales de cobertura, que es mejor postergar para el momento en el que las condiciones locales sean mejores: disminución del edema, desaparición de las equimosis y herida limpia y neta.

PARTICULARIDADES TOPOGRÁFICAS

■ *Lesiones del nervio facial*

Si hay una parálisis facial con una herida en el trayecto del nervio, este último será explorado minuciosamente y suturado. Pero a menudo el edema, el estado de las heridas y el del paciente convierten en imposible el diagnóstico de parálisis facial. También deben explorarse las heridas situadas en el trayecto del nervio y verificarlo. A veces es necesario efectuar una parotidectomía superficial para encontrar el tronco del nervio facial. Si la herida se sitúa *(fig. 5)* por delante del borde anterior del masetero, no es preciso suturar pues las anastomosis y el fenómeno de neurotización permiten una recuperación de mejor calidad que la que podría brindar una sutura. En otros casos, se suturará el máximo posible de ramas. La disección del nervio se hace siempre yendo de las zonas sanas hacia la zona lesionada y respetando la vascularización que proviene del mesoneurio. Sólo se debe tomar con la pinza el epineurio y no hay que aislar el nervio en una gran longitud. Si hay una pérdida de sustancia, es necesario utilizar un injerto, muy a menudo el nervio auricular mayor y en ocasiones el nervio safeno externo. La técnica de la sutura facial es conocida. Debe tratar de afrontar los fascículos de tamaño similar poniendo el mínimo posible de puntos. La sutura utilizada será de tipo epiperineural *(fig. 5)* con puntos separados con hilo no reabsorbible de 7/0 a 9/0 después de haber cortado los extremos de los nervios que serán suturados.

Algunos autores utilizan con éxito la cola biológica. Esto da resultado si los fragmentos de cola no dificultan el afrontamiento de los fascículos. Otros utilizan los procedimientos de congelación rápida por criodo para seccionar y afrontar los extremos nerviosos.

■ *Lesiones de la parótida y del conducto de Sténon*

Además de una parálisis facial, una herida de la parótida puede provocar un derrame salival que deberá evacuarse. Este derrame es transitorio.

Las heridas del conducto de Sténon deben ser exploradas con un catéter fino introducido en el ostium yugal. Si este canal está lesionado, sus bordes serán suturados con hilo 6 o 7/0 sobre una guía. La porción proximal podrá ser explorada comprimiendo sobre la glándula. Se dejará la guía durante 3 semanas, fijada al cuello del segundo molar superior. Si hay una pérdida de sustancia sobre el conducto mismo, en algunos casos se puede intentar marsupializar la glándula en la boca, ya sea a partir del conducto mismo o introduciendo directamente una gran sonda en la parótida y haciendo sobresalir esta sonda en la boca fijada al cuello del segundo premolar. Si estas tentativas fracasan, la fístula salival resultante a menudo tiende a reabsorberse en algunas semanas. De lo contrario, deberá efectuarse una parotidectomía.

■ *Zona ocular*

Si hay una herida del globo es indispensable recurrir al servicio de urgencias oftalmológicas.

Las heridas de los párpados a menudo hacen temer pérdidas de sustancia, aunque frecuentemente se trata sólo de avulsiones o desgarros. El reacomodamiento de los fragmentos permite entonces una reparación primaria. Las heridas de los párpados deben ser reparadas urgentemente mediante una técnica estándar *(fig. 6):*

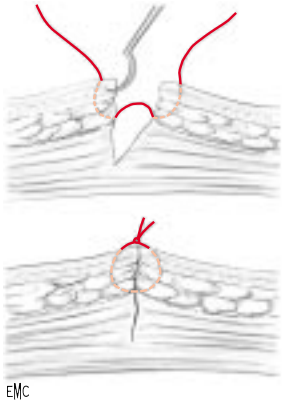

1

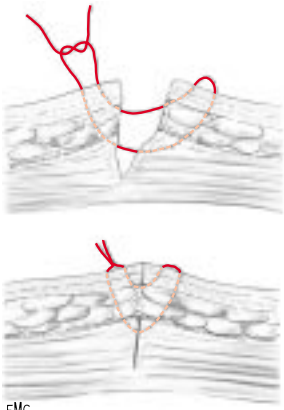

2

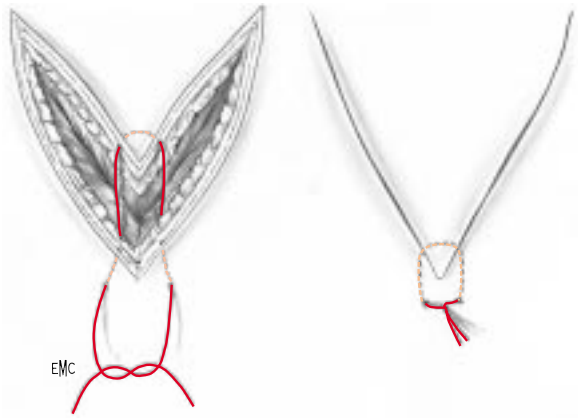

3

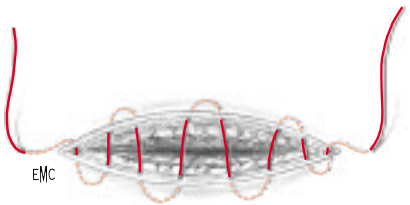

4

1 *Punto de eversión: se introduce la aguja cerca del borde de la herida y se la saca lejos en el labio de esta última. Se hace lo mismo del otro lado (cerca lejos - lejos cerca)* [19].

2 *Punto de Blair-Donati. Permite una aproximación por tracción.*

3 *Punto de ángulo.*

4 *Sutura continua intradérmica.*

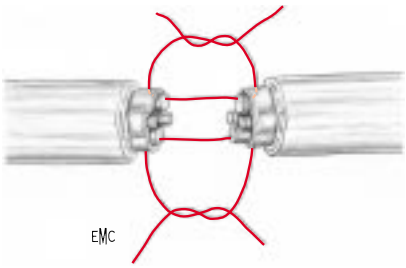

5 *Sutura epiperineural.*

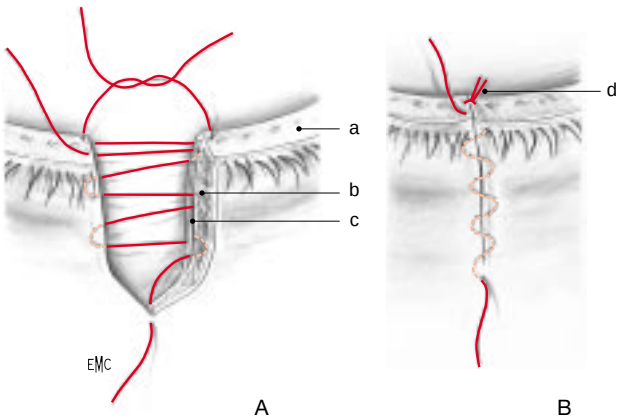

6 *A, B. Sutura de una herida de párpado inferior.*
a. Línea gris; b. sutura continua tarsoconjuntival; c. orbicular; d. punto clave sobre la línea gris.

— si fuera necesario, regularización de los bordes dando a la pérdida de sustancia una forma pentagonal con objeto de evitar un alargamiento demasiado importante;
— punto de eversión de referencia, sobre la línea gris tomando el tarso y sirviendo de tracción;
— sutura continua tarsoconjuntival con un monofilamento no reabsorbible 6/0 que no irrite la córnea;
— sutura de los músculos y de la piel;
— suspensión palpebral 48 a 72 horas.

Las desinserciones cantales serán reancladas sistemáticamente mediante sutura de los ligamentos o reinserción de la espícula ósea sobre la cual está unida.

Las heridas de las vías lagrimales deben ser exploradas en caso de herida del cuarto interno del párpado con cateterismo de los canalículos superior e inferior.

Solamente una herida del canalículo inferior merece ser reparada. Para esto se realiza una microsutura sobre una guía fina de silastic, como por ejemplo la sonda bicanalicular de Royer.

Las pérdidas de sustancia superficiales deben recibir un injerto, pues la cicatrización asistida conduce a retracciones secundarias. Las pérdidas de sustancia de todo el espesor de los párpados son infrecuentes. Si existen, siempre hay que procurar la protección del ojo y, si es necesario, se puede efectuar una sutura por aproximación si se ha hecho una cantólisis externa.

La región superciliar exige un cuidado particular, ya que se debe respetar la orientación de la implantación de las cejas con objeto de evitar el aspecto en escalera.

Heridas de la nariz

A menudo son penetrantes. Los puntos claves colocados sobre el reborde de los orificios nasales y sobre la columela son

importantes y deben ser puestos con minuciosidad. Las pérdidas de sustancia superficiales pueden ser dejadas en cicatrización asistida. En el caso de pérdidas de sustancia totales importantes, no se deben hacer reparaciones demasiado precoces con los procesos clásicos de colgajos frontales o de injertos compuestos. La cicatrización asitida en este caso también resulta una buena opción durante la espera.

Heridas de los labios

Serán suturadas según los tres planos: mucoso, muscular y cutáneo, después de haber marcado con azul los límites del bermellón con objeto de evitar los desfases.

Heridas de las orejas

Las heridas de las orejas suelen ser laceradas y como se trata a menudo de mordeduras, pueden llegar a asociarse sobreinfección y condritis. Existe siempre una retracción de la piel sobre el cartílago, que aparece denudado 1 mm de cada lado de la herida. Es necesario escindir este exceso antes de suturar. La sutura afecta al plano cutáneo, mientras que los puntos de anclaje son puestos sobre el cartílago.

MORDEDURAS

Son humanas o caninas. Las primeras son muy sépticas y algunos autores proponen diferir su reparación. Otras mordeduras deben ser reparadas rápidamente antes de las 24 horas. Se lava y desbrida cuidadosamente, pues la saliva contiene enzimas proteolíticas que deben ser extraídas mediante lavado. Las mordeduras de perro se producen más frecuentemente en la nariz, labios o mejillas. Las mordeduras humanas afectan a las orejas y a la nariz. Los fragmentos recuperados después del accidente a menudo son aportados por los padres o la familia. Aunque las oportunidades de recuperación del fragmento sean muy escasas, incluso nulas, a pesar de todo se debe intentar su recolocación utilizando los recursos de los injertos compuestos. Lamentablemente, este fragmento adquirirá en una decena de días un aspecto acartonado y debajo de él exudará una supuración. Por lo tanto, se quitará y se efectuará un método de reconstrucción más adaptado. En caso de mordedura canina, habrá que informarse acerca del estado de la vacunación antirrábica del animal, si es necesario se lo someterá a observación y se pedirá consejo en el centro antirrábico más cercano.

Fracturas de la cara

FRACTURAS DE LA CARA QUE NO AFECTAN LA OCLUSIÓN DENTAL

Técnica de fijación de los fragmentos óseos

A partir del desarrollo de las miniplacas y de las microplacas atornilladas con roscas monocorticales autoenroscables, las técnicas de suspensión interna y las contenciones con ligaduras de hilo de acero tienden a marginarse [17]. Los fijadores externos, la diadema de Tessier y los clavos transfaciales actualmente sólo se reservan a algunas fracturas complejas, complicadas y a los traumatismos balísticos.

Material de osteosíntesis [12]

La utilización de titanio o de aleación de cromo, de níquel, de molibdeno, así como la competencia entre los fabricantes permiten tener a disposición un material muy efectivo que reúne plasticidad, ergonomía, variedad, facilidad de colocación, tolerancia para los tejidos y rigidez de la contención obtenida. Estos materiales son perfectamente osteointegrados. Los tornillos y las placas a compresión brindan para los que las utilizan una mejor inmovilización de las fracturas, en particular mandibulares. Actualmente se proponen placas biodegradables [26].

• *Colocación*

Después del acceso al foco de fractura, se adapta la placa al contorno óseo con ayuda de instrumentos modelantes. Estabilizando la placa en buena posición, se realiza una perforación para un primer tornillo sobre un fragmento estable. A continuación se efectúan otras perforaciones, siempre con brocas calibradas, perfectamente en el eje de los agujeros. Se utiliza un motor a rotación lento y refrigerado por irrigación. El atornillamiento se hace manteniendo una buena reducción de los focos de fractura. El tamaño de los tornillos utilizados depende del grosor del hueso y el número de tornillos que se colocarán. Son monocorticales, autoenroscables.

A veces es necesario utilizar grandes placas colocadas en puente entre fragmentos conminutos. Las zonas favorables para la osteosíntesis por miniplacas son los pilares de la cara, los rebordes orbitarios y la mandíbula.

Las microplacas más pequeñas se utilizan para reemplazar los hilos de acero en las zonas de mínima resistencia, como la pared anterior del seno maxilar o del seno frontal *(fig. 7).*

La exéresis de este material no es sistemática.

• *Hilo de acero*

Actualmente está reservado a la contención de focos poco móviles exceptuando los pilares de la cara. Tiene la ventaja de realizar una contención cuyo ajuste puede ser regulado. Por lo tanto, resulta muy útil para el ajuste de la reducción deseada para los grandes traumatismos, en los que se debe hacer la osteosíntesis de numerosos fragmentos conminutos. Su tamaño es elegido según el grosor y la solidez del hueso en el que se efectuará la osteosíntesis.

Vías de acceso de las fracturas faciales que no afectan la oclusión dental *(figs. 8 a 11)*

Vías orbitarias

Permiten explorar la órbita y su periferia *(fig. 8).*

• *Vías palpebrales inferiores* [11, 18]

Vía conjuntival o transconjuntival inferior (fig. 9A, B)

La incisión es arciforme y se sitúa justo por delante del fórnix en el pliegue conjuntival. El párpado inferior es traccionado por dos ganchos de Gillies, el ojo se protege con un conformador. El tabique es atravesado y la disección hasta el reborde infraorbitario se hace por delante del tabique y por detrás del orbicular, que es respetado. Después de un corto trayecto se puede incidir el periostio. Algunos autores realizan una disección retroseptal.

Vía subciliar

Se sitúa sobre el párpado inferior, 2 mm debajo de las pestañas, en la primera arruga. Su límite interno se halla hacia afuera del borde del punto lagrimal, mientras que en el exterior puede ser prolongada 1 cm en una arruga de la pata de gallo. La incisión debe implicar la piel y el orbicular, los cuales son atravesados en sesgo hasta el tabique orbitario, que no debe incidirse, y luego continuar un corto trayecto, hasta el reborde infraorbitario, donde se incide el periostio. Se realiza entonces un acceso en tres planos distintos *(fig. 10).*

Vía palpebral media

Se sitúa 4 a 7 mm por debajo del borde ciliar.

Vía palpebral baja

La vía palpebral baja o inferior se sitúa en el surco palpebral inferior. Bastante oculta, puede causar un linfedema si se prolonga demasiado hacia afuera *(fig. 10).*

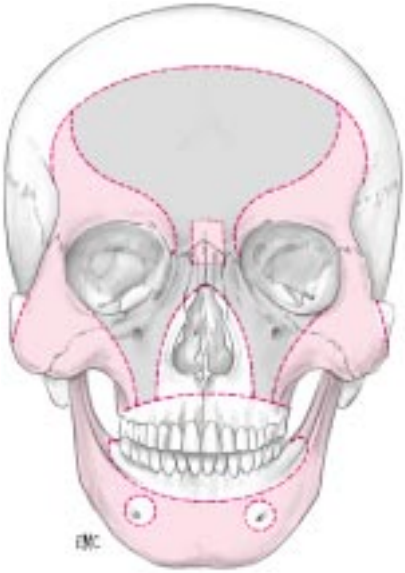

7 *Zonas de utilización de las placas. Gris: zona de utilización de las miniplacas; rosado: zona de utilización de las microplacas y del hilo de acero.*

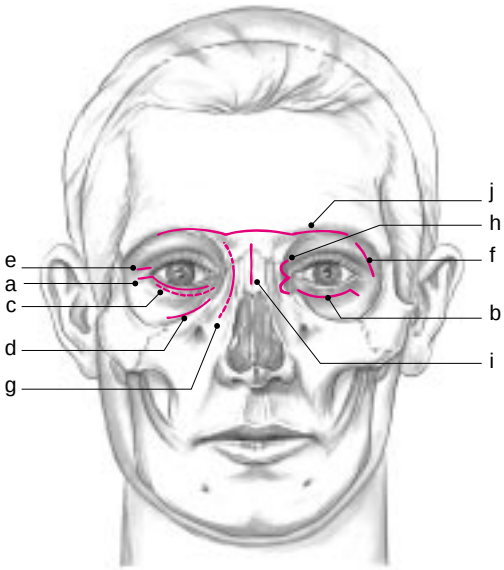

8 *Vías orbitarias.*
a. vía subciliar; b. vía mediopalpebral; c. vía transconjuntival; d. vía palpebral inferior; e. vía cantal externa horizontal; f. vía cantal externa oblicua en el extremo externo de la ceja; g. vía paranasal en la unión de la piel del párpado y de la piel de la nariz; h. vía en W; i. vía medionasal; j. vía subciliar.

Estas diferentes vías orbitarias permiten acceder al suelo de la órbita hasta la hendidura esfenomaxilar, que siempre hay que respetar, y a las vías lagrimales.

• *Vías orbitarias externas (fig. 8)*

Son las vías de acceso de la apófisis frontal del malar y de la pared externa de la órbita. Pueden ser horizontales, disimuladas en una arruga de la pata de gallo entre el canto externo y la ceja, y no deben exceder 1,5 cm para preservar la rama frontal del facial. También pueden ser oblicuas, llamadas de la cola de la ceja, permitiendo de este modo un acce-

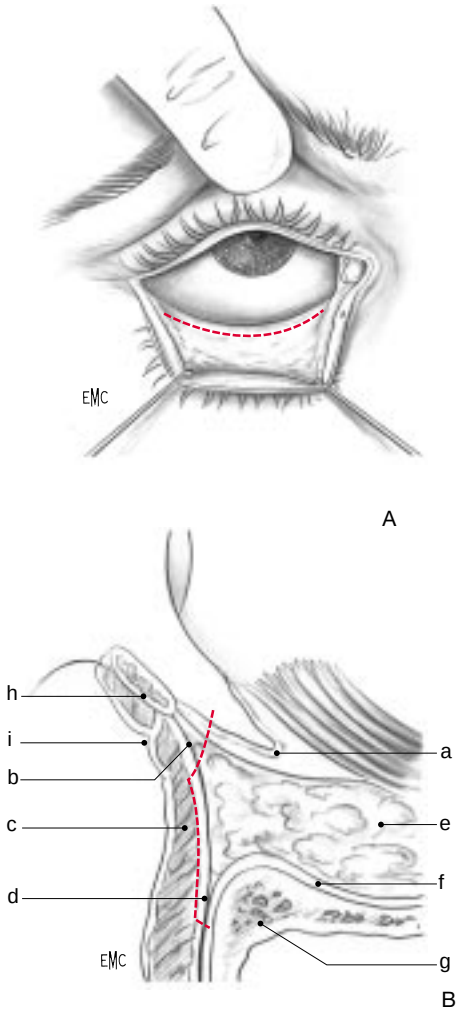

9 *A. Vía conjuntival. B. Vía transconjuntival.*
a. Fondo de saco conjuntival inferior; b. tabique orbitario; c. músculo orbicular; d. periostio; e. grasa periorbitaria; f. periórbita; g. reborde orbitario inferior; h. tarso; i. primer pliegue palpebral inferior.

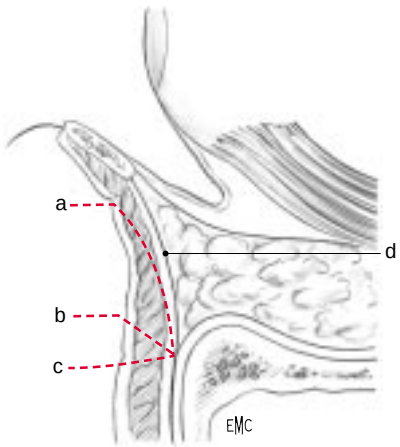

10 *a. Incisión infraciliar; b. incisión mediopalpebral; c incisión palpebral inferior; d. tabique.*

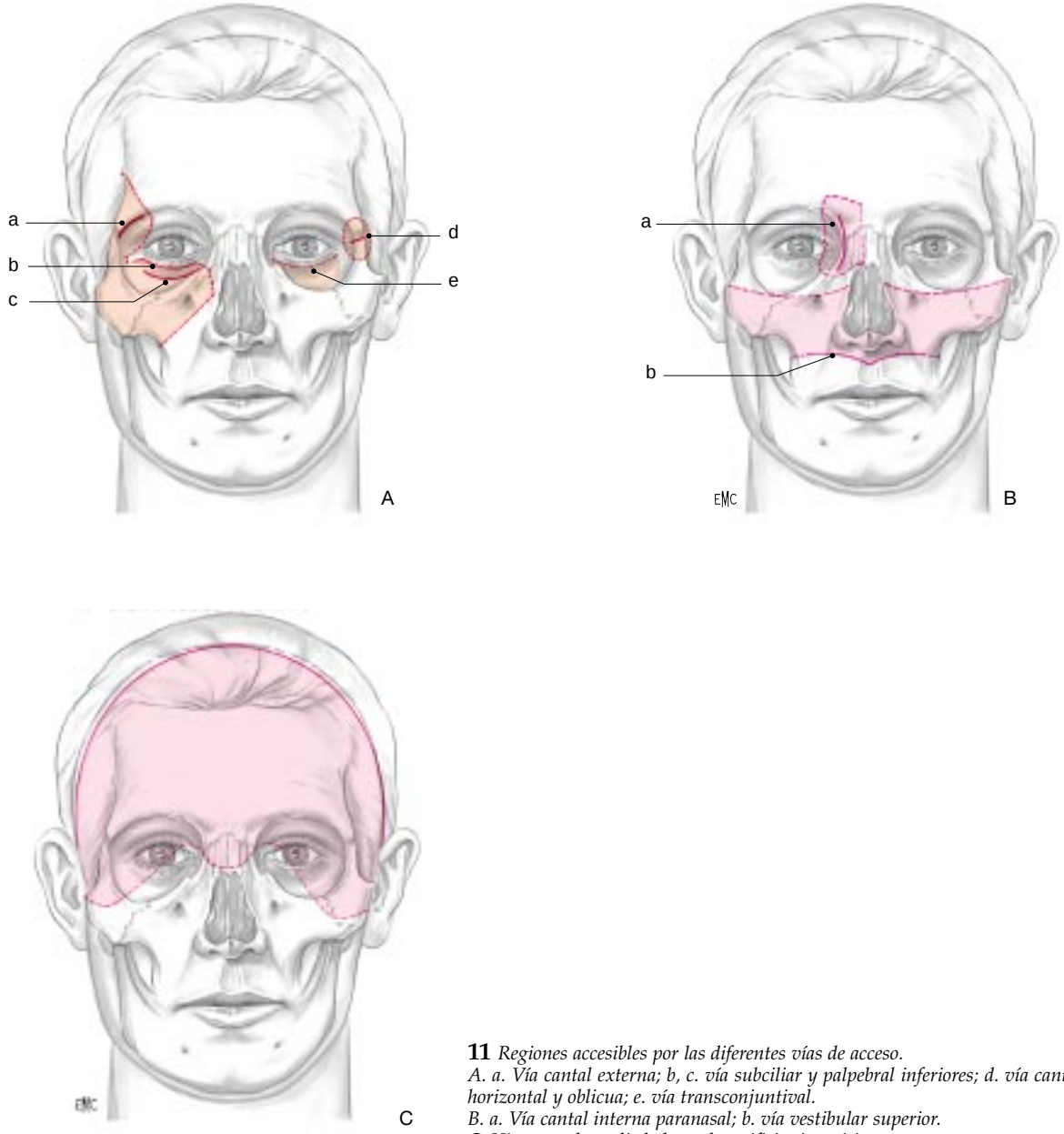

11 *Regiones accesibles por las diferentes vías de acceso.*
A. a. Vía cantal externa; b, c. vía subciliar y palpebral inferiores; d. vía cantal externa horizontal y oblicua; e. vía transconjuntival.
B. a. Vía cantal interna paranasal; b. vía vestibular superior.
C. Vía coronal ampliada hasta la apófisis cigomática.

so más amplio que facilita la colocación de miniplacas a nivel de la sutura frontomalar.

• *Vías paranasales (fig. 8)*

Permiten explorar el canto mesial, la pared interna de la órbita y las vías lagrimales.

La vía paracantal interna, vertical, es la más utilizada. Se sitúa a media distancia entre la cresta nasal y el canto interno, en el límite entre la piel de los párpados y la piel de la nariz. De esta forma se evitan las cicatrices retráctiles. Algunos autores consideran que es más efectiva haciéndola en W. La incisión realizada después de la infiltración concierne a todos los planos hasta el periostio, desprende el ligamento cantal y permite disecar la pared interna de la órbita desde la cresta lagrimal anterior hasta la arteria etmoidal posterior y más allá de la pared externa de la celda de Onodi, por delante del canal óptico. Puede citarse también la vía medionasal.

Vía coronal *(fig. 12)*

La vía coronal de Cains-Unterberger permite el acceso del seno frontal, del techo de la órbita y de la región nasoetmoidal. También es la vía de acceso neuroquirúrgica de la fosa anterior del cráneo. Es preferible a las vías superciliares incluso ampliadas a la región glabelar. Resulta factible asociarla a otras incisiones orbitarias, en particular subciliares.

Se realiza después de la infiltración del cuero cabelludo y de toda la frente encima de la galea. Se rasuran los cabellos 1 cm alrededor del trazo de la incisión, que se extiende de una raíz del hélix hasta la otra, pasando por el vértex y siguiendo 4 cm por detrás de la implantación de los cabellos. La orientación de la incisión respeta el sentido de los bulbos pilosos con objeto de evitar una alopecia. El despegamiento, al principio intergaleoepicraneal resulta subperióstico por delante, a una distancia variable de los rebordes orbitarios dependiendo de que se precise un colgajo de periostio o no. Lateralmente, se despegará por encima de la aponeurosis temporal hasta alcanzar la aponeurosis epicraneal, donde su

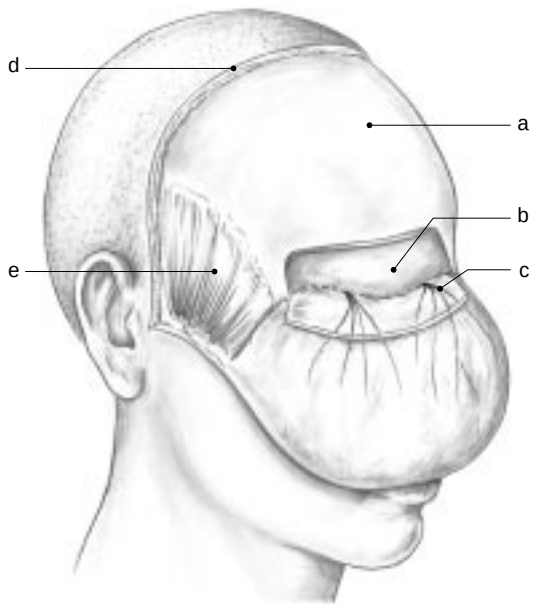

12 *Vía bicoronal.*
a. Periostio craneal (epicráneo); b. hueso frontal; c. nervio supraorbitario; d. galea; e. aponeurosis del músculo temporal.

hoja se adelgaza. En este punto se está muy cerca de la rama temporofacial del nervio facial, que permanece en el colgajo cutáneo movilizado. Si se quiere desplazar el temporal, se lo incidirá 1 a 2 mm por debajo de su inserción sobre la cresta temporal, en el músculo, dejando los *(fig. 11) (fig. 12)* elementos musculoaponeuróticos sobre la cresta temporal para poder resuturarlos. Por abajo, la inserción de la aponeurosis sobre el cigoma incidirá las dos hojas, puesto que a este nivel se desdobla. Por delante, el despegamiento se detiene en el reborde superior, y a menudo se debe proceder a la neurólisis de los nervios supraorbitarios para poder penetrar en la cavidad orbitaria. En la persona calva se puede utilizar la vía supraciliar *(fig. 8).*

Vía vestibular superior

Es endobucal, unilateral o bilateral, rodeando entonces el frenillo del labio. Respeta el surco gingivoyugal y el despegamiento va hasta el reborde orbitario inferior, sin afectar a los nervios infraorbitarios. El *degloving* facial, con incisión de la mucosa nasal, raramente es utilizado en traumatología de la cara.

Heridas sobre los focos de fractura

Serán utilizadas como vía de acceso antes de ser cerradas.

■ *Fracturas de la nariz*

Se estudiarán las fracturas de la nariz simples, exceptuando las disyunciones orbitonasales, frontoorbitonasales y los hundimientos nasoetmoidales. Los trazos pueden ser verticales sobre el hueso propio y, en este caso, la nariz ósea está basculada, la nariz se muestra torcida o lateralizada y el tabique está *(fig. 13) (fig. 14)* desviado. Los trazos pueden ser horizontales o conminutos, y la nariz está entonces hundida, el tabique está también deformado y puede ser telescopado *(fig. 13).*

Sólo se interviene en caso de fracturas con desplazamiento comprobado radiológicamente o ante modificaciones de la forma de la nariz del paciente, visibles a pesar del edema. La radiografía es un documento medicolegal indispensable.

Si el edema y el hematoma no molestan, la reducción puede hacerse en las primeras horas. En algunos casos sólo bastará una anestesia local. De hecho, sólo una vez que el edema haya desaparecido se estará en condiciones de considerar la forma de la nariz que se puede intervenir. A pesar de la utilización de antiinflamatorios, la operación a menudo se realiza recién el séptimo día, momento en el que los huesos propios comienzan a soldarse.

Las fracturas simples se reducen comenzando por los huesos propios, gracias a las maniobras internas ayudadas por un instrumento situado por debajo de la nariz ósea, pinza de Walsham o tijeras romas protegidas. Seguidamente, se reubican los huesos propios en varus mediante una simple presión digital controlada por un instrumento colocado en forma endonasal. El desplazamiento anteroposterior es reducido según el mismo procedimiento con la ayuda de un instrumento traccionando la nariz ósea hacia adelante y controlando con el dedo. La estabilidad de tal reducción debe ser bien controlada por una palpación delicada *(fig. 14).*

La contención se obtendrá mediante un ligero taponamiento mantenido 48 horas y la protección externa se llevará a cabo con una férula de yeso o termoformable fijada sobre la cara durante 7 a 10 días; dado que la efracción mucosa es casi constante en el momento del traumatismo y durante las maniobras de reducción, debe prescribirse un tratamiento antibiótico intraoperatorio. Los hematomas del tabique deben ser incididos, drenados y mechados o comprimidos por placas con el objetivo de evitar su recidiva.

Las fracturas complejas con desviación septal pueden recibir el mismo tratamiento si la reducción del tabique es estable. Dicha estabilidad es esencial, pues una desviación de tabique persistente es responsable de un desplazamiento secundario y de una nariz desviada postraumática. No es ilógico en estas condiciones proponer una septoplastia, incluso una septorrinoplastia cuando la reducción primaria de la deformación nasal con lesión septal es insuficiente [6]. Los argumentos para tal actitud son el alto porcentaje de fracaso (superior al 30 %) del tratamiento ortopédico, así como la dificultad de una septorrinoplastia realizada generalmente 6 meses después del traumatismo. En las fracturas conminutas, a causa de la inestabilidad, es necesario hacer una contención endonasal. Los taponamientos, origen de infección, mal tolerados, difíciles y dolorosos de retirar, no pueden ser dejados más de 48 horas. Por lo tanto, no pueden asegurar una contención correcta. La contención endonasal será asegurada entonces a nivel del tabique mediante placas, ya sea de película radiográfica o de silastic. Estas placas pueden ser giradas a nivel de la nariz ósea y asegurar un sostén estable. En estas condiciones, pueden ser sostenidas por un taponamiento ligero que se cambiará cada 2 días y que puede consistir simplemente en dos fragmentos de gasa reabsorbible. Se colocará alto de manera que sostenga la nariz ósea. Este sistema de contención, como la férula, será dejado in situ una semana. Los taponamientos «inflables», si bien producen la hemostasia, pueden causar desplazamientos secundarios.

■ *Fracturas del malar*

Las fracturas del hueso malar son fracturas evolutivas por la acción de los músculos maseteros. Por lo tanto, su atención tiene un carácter urgente.

Las vías de acceso deben permitir una exploración correcta del suelo de la órbita (donde puede existir una incarceración), un control del nervio infraorbitario en su salida y en su canal, la posibilidad de efectuar una reducción correcta bajo control visual y de asegurarse de la estabilidad de los fragmentos. Finalmente, deben permitir realizar procedimientos de osteosíntesis estables. La mejor opción es la asociación de una vía de acceso palpebral inferior, infraciliar o infrapalpebral y de una vía de acceso orbitaria externa, muy a menudo

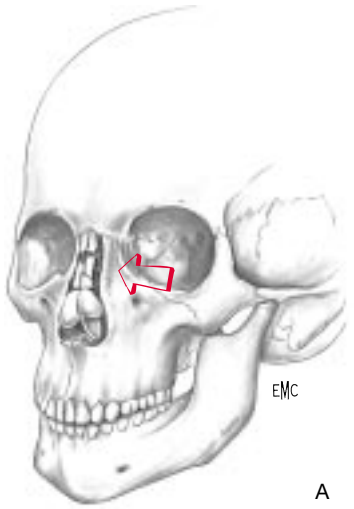

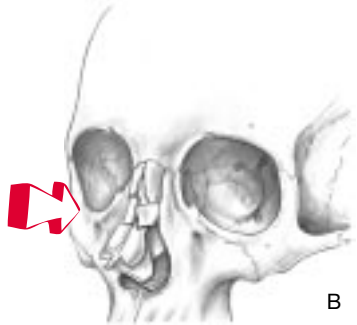

13 *A. Fractura de la nariz tipo Jarjavay. Fractura por choque lateral, hundimiento de un hueso propio, desplazamiento en varus del hueso propio contralateral. Fractura arciforme del tabique con luxaciones contralaterales.*
B. Fractura de Chevalet. Fractura por choque frontal. Hundimiento y conminución de los dos huesos propios. Fractura vertical del tabique cartilaginoso y apilamiento. En caso de traumatismo más violento, la espina nasal del frontal se puede fracturar, impactando entonces la nariz ósea por detrás.

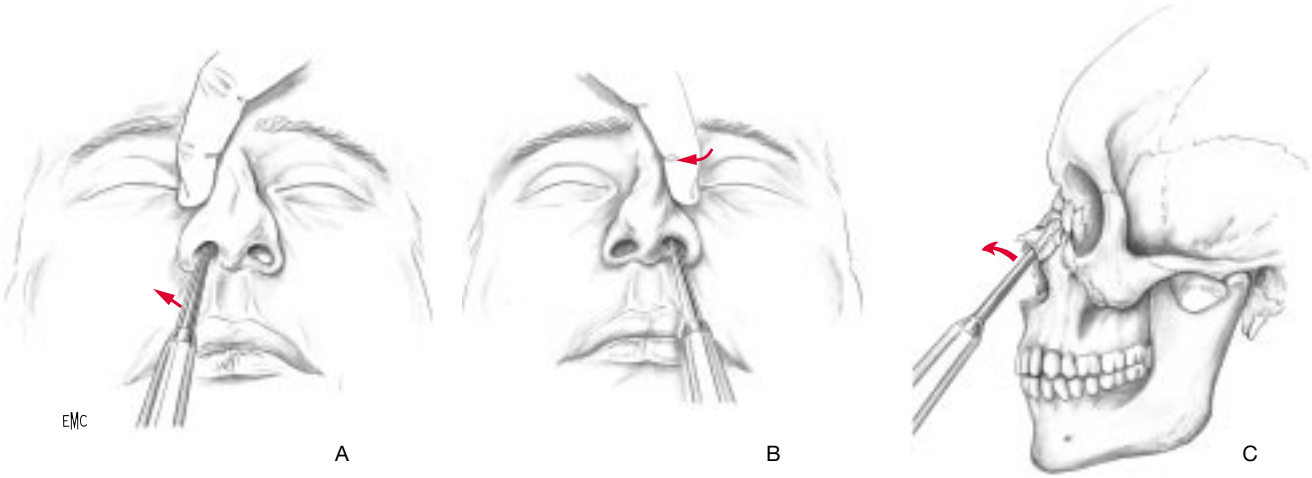

14 *Reducción de una fractura de la nariz.*
A. Reducción de un hundimiento del hueso nasal. El dedo controla el desplazamiento provocado por el instrumento colocado en forma endonasal.
B. Reducción de un desplazamiento en varus del hueso nasal. El dedo permite la reducción y el instrumento endonasal controla el desplazamiento óseo.
C. Reducción de un hundimiento de la cresta nasal.

oblicua, que facilita el acceso de la sutura frontomalar. La vía vestibular sólo será efectuada en las fracturas inestables, en las que es necesario efectuar una osteosíntesis al pie del macizo malar. La vía hemicoronal será reservada a las fracturas del malar asociadas a otras fracturas, como las disyunciones craneofaciales.

La reducción instrumental con el gancho de Ginestet *(fig. 15A, B)* es la más utilizada.

Este gancho es de uso percutáneo, se desliza por debajo del cuerpo del malar o a través de la herida. Un elevador introducido por vía endobucal puede contribuir a la tracción externa ejercida por el gancho de Ginestet. El punto de apoyo del gancho y el sentido de la tracción son escogidos según el desplazamiento que deberá realizarse. Resulta práctico colocar el gancho bien sobre el borde inferior del malar, a nivel del cuerpo, zona ósea sólida. El gancho de Ginestet es mantenido con ambas manos cerca del busto del cirujano, evitando así todo riesgo de deslizamiento incontrolado. El ayudante mantiene firmemente la cabeza del paciente. Una buena reducción se controla por la impactación obtenida a nivel de los focos abordados. Es muy raro que estas fracturas sean estables después de la reducción y que no necesiten contención. La mejor contención es la osteosíntesis con miniplacas atornilladas sobre la sutura frontomalar. Para algunos autores, esta única contención basta y evita todo desplazamiento secundario, otros agregan, en caso de rotación del cuerpo del malar, una miniplaca de osteosíntesis en L a nivel del macizo maxilomalar *(fig. 15C).*

La congruencia del reborde infraorbitario asegura la buena restitución de la dimensión transversal de la cara. Se puede realizar con hilo de acero o con microplacas. Las miniplacas a menudo son percibidas bajo la piel.

El arco cigomático se impacta casi siempre suficientemente para evitar la realización de una contención en esa zona. Se efectuará una cantopexia externa fijando de nuevo el ligamento cantal a la apófisis orbitaria externa en un agujero perforado si hay desplazamiento del ligamento o si la reducción de un fragmento intermediario del borde externo de la órbita no es absoluta.

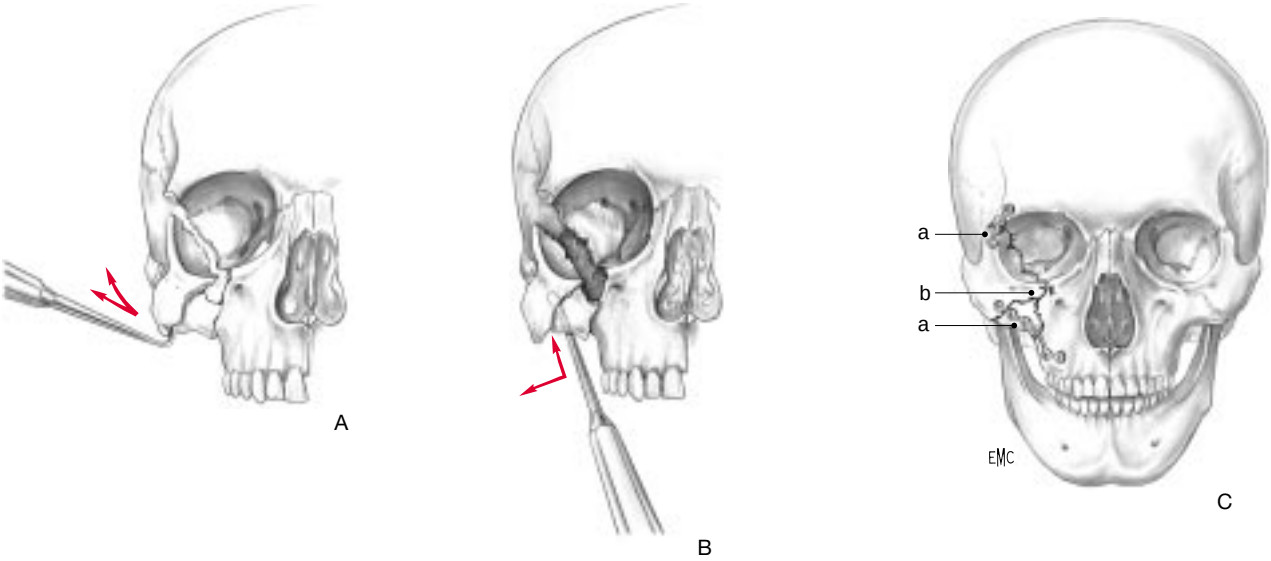

15 *Reducción de una fractura del malar.*
A. Utilización del gancho de Ginestet en forma percutánea o por la vía de acceso.
B. Utilización de un elevador por vía vestibular superior para ayudar la reducción.
C. Contención de una fractura del malar.
a. Placa de osteosíntesis; b. hilo de acero.

Fracturas del piso orbitario

Las fracturas del piso orbitario no siempre están asociadas a una fractura del malar. Pueden estar aisladas, es el clásico *blow out.* Estas fracturas merecen una exploración debido a los riesgos de incarceración del músculo recto inferior y de compresión del nervio infraorbitario. Si la indicación impone explorar el piso de la órbita (anestesia del nervio infraorbitario, hernia muscular visible mediante tomografía computadorizada (TC), prueba de ducción o examen oftalmológico que muestra una incarceración), se realizará por la vía de acceso más apropiada: vía de acceso del piso en caso de una fractura del malar, vía de acceso transconjuntival si hay un *blow out* con fractura aislada del piso.

La reparación de un piso de órbita puede utilizar los fragmentos óseos fracturados y dejados in situ con la condición de que sean apoyados en continuidad sobre las zonas sólidas del piso. La mayoría de las veces resulta necesario reconstruir este piso con injertos. Se pueden utilizar diferentes materiales, injertos óseos (parietales), injertos cartilaginosos (concha), material sintético como el entramado de vicryl reabsorbible o incluso la fina hoja de silastic (a la que se ha reprochado su tendencia a la exteriorización) o fragmento de coral madrepórico. La colocación de tales materiales no es sencilla. Resulta necesario reintegrar todo el contenido orbitario en la cavidad orbitaria. No se debe abrir con una disección intempestiva la hendidura esfenomaxilar, no hay que comprimir la vía lagrimal con la colocación de un injerto demasiado grande, no se debe producir una exoftalmía por la colocación de un injerto demasiado grande. Hay que asegurarse de la inmovilidad del fragmento colocado. En la mayoría de los casos, está calzado por la convexidad del reborde orbitario anterior, pero en ocasiones es necesario fijarlo a este reborde por puntos de hilo no reabsorbible colocados en agujeros previamente abiertos. Si se utiliza una hoja de silastic, el periostio debe ser cuidadosamente cerrado (la indicación ideal para este material es el *blow out).* En todos los casos, al término de la operación la prueba de ducción verificará la buena movilidad del globo y se controlará la ausencia de exoftalmía o de enoftalmos residual.

■ *Fracturas del marco orbitario*

Las fracturas de la pared externa y del piso han sido tratadas en el capítulo de las fracturas del malar. Las fracturas de la pared superior serán vistas con las fracturas del seno frontal. Quedan las fracturas de la pared interna y los hundimientos nasoetmoidales o frontonasoetmoidales, así como los problemas de compresión del nervio óptico y el síndrome de la hendidura esfenoidal (o fisura orbitaria superior) encontrados en los grandes traumatismos orbitarios.

Hundimientos nasoetmoidomaxilares

Abarcan todos los tipos de fracturas mediofaciales, con exclusión de las fracturas con brechas osteomeníngeas que precisan una intervención neuroquirúrgica urgente. La región anatómica es compleja y asocia huesos finos (etmoides, huesos propios) y huesos resistentes (maxilar, columna nasal del frontal). Esta particularidad explica la impactación de las estructuras nasoetmoidales entre las dos ramas ascendentes del maxilar que se separan. De este modo, se produce un hundimiento nasal y un ensanchamiento de la distancia interorbitaria o intercantal, con un telecanto postraumático. La brecha meníngea puede descartarse mediante TC o con el examen con las tiras marcadoras. Con los exámenes neurológico y oftalmológico se verá si hay lesión del canal óptico, de la hendidura esfenomaxilar o de la vía lagrimal. El hundimiento nasal puede ser corregido por una vía paranasal unilateral o bicoronal. La vía paranasal bilateral está contraindicada (salvo que sea mínima, para hacer una cantopexia). La elección de la vía de acceso depende obviamente de la importancia del traumatismo y de la posibilidad que se tiene de efectuar una buena reducción. Si el hundimiento nasal es importante y hay necesidad de hacer una cantopexia bilateral transnasal, resulta necesario optar por la vía coronal, que se puede asociar a una vía paranasal o mediana del dorso de la nariz.

Una vez que se ha conseguido la reducción por tracción instrumental o con la ayuda de un hilo de acero, la contención de la nariz ósea al hueso frontal se obtendrá con una miniplaca en X modelada, fijada a la espina nasal por abajo y al hueso frontal por arriba. La fijación de los fragmentos de

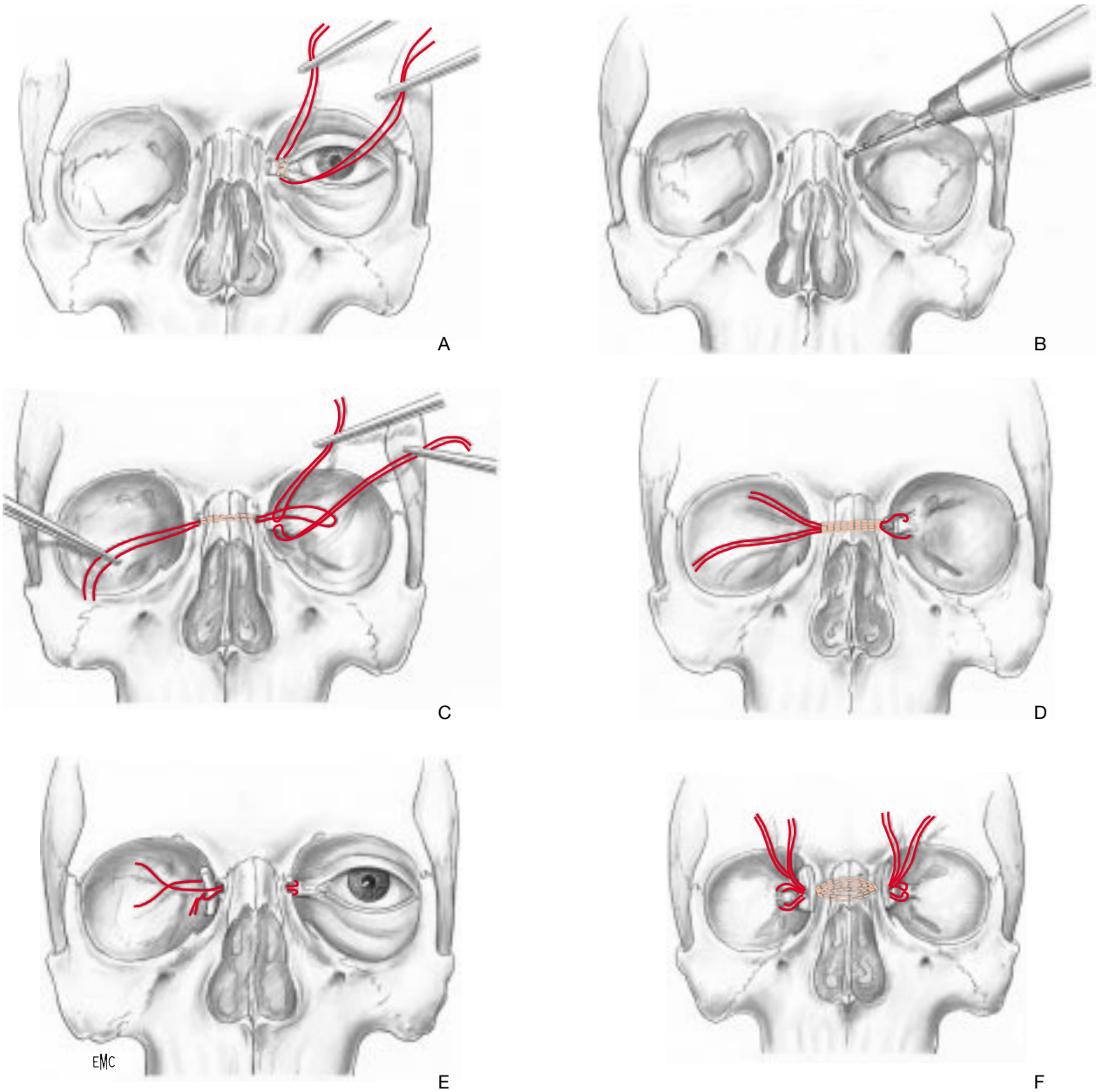

16 *Cantopexia transnasal.*
A. Primer tiempo.
B. Segundo tiempo.
C. Tercer tiempo 1.
D. Tercer tiempo 2.
E. Cuarto tiempo.
F. Cantopexia transnasal bilateral.

huesos propios conminutos entre sí y con el hueso frontal a veces es posible utilizando finos hilos de acero, o microplacas si una herida permite su acceso. A esta placa en X, que asegura la contención del hundimiento, ocasionalmente deben añadirse osteosíntesis con placa o, de manera más infrecuente, con hilos en las apófisis ascendentes del maxilar (proceso frontal del maxilar superior) por delante de la vía lagrimal, donde existe una zona de fragilidad. Las paredes internas de la órbita serán exploradas cuidadosamente después de la sección-coagulación de las arterias etmoidales anterior y posterior. En caso de grandes defectos, serán reparados por medio de injertos óseos o cartilaginosos tomados localmente, del tabique, desdoblando un fragmento óseo o de la cortical externa del hueso parietal. Los pequeños defectos no son reparados.

La distopia cantal se corrige mejor con una cantopexia transnasal. El telecanto se explica por el desplazamiento hacia abajo y hacia afuera de la apófisis frontal o de un fragmento de la apófisis frontal del maxilar. Es importante que se reduzca bien, pero no basta para mantener in situ un canto interno desinsertado. La cantopexia transnasal es la única técnica que asegura la estabilidad del resultado (fig. 16).

La cantopexia se realiza con hilo de acero de 20 centésimas.

Primer tiempo: se localiza el extremo anterior del ligamento cantal interno, al cual se anudan dos asas de hilo de acero sólidamente introducidas a través de este ligamento según dos ejes perpendiculares. Las dos puntas de cada hilo son cortadas a una longitud diferente para que luego puedan ser reconocidas.

Segundo tiempo: perforación con una broca de la pared interna de la órbita del lado de la cantopexia y del lado contralateral, gracias a una pequeña vía de acceso. Los puntos de perforación son simétricos, situados a lo largo de la cresta

lagrimal anterior a nivel de la inserción del canto del lado sano, incluso ligeramente encima (en caso de cantopexia bilateral, se aprecia la mejor posición).

Tercer tiempo: se perfora el tabique nasal con la ayuda de un trocar y se pasa a través de los tres orificios el pasahilos de Tessier, provisto de un tercer hilo de acero replegado en asa. El bucle de esta asa sale del lado donde se ha efectuado la cantopexia y permitirá hacer pasar con delicadeza los hilos fijados al ligamento, que son tomados del otro lado. Algunos autores utilizan una cuarta asa de hilo empleada en el momento del cierre para aplicar los planos cutáneos al relieve nasal.

Cuarto tiempo: se aprietan las dos primeras asas alrededor de un alambre bloqueando en puente el orificio del lado sano. El ajuste es regulado progresivamente después de medir el telecanto, que debe ser igual en grosor a la longitud de una hendidura palpebral. En caso de cantopexia bilateral, se colocan dos hilos en los ligamentos cantales de cada lado. Los agujeros en los cuales se harán pasar estos hilos están hechos en los injertos óseos colocados a un lado y otro sobre las paredes internas de la órbita. Ambos hilos se vuelven a tomar del lado opuesto y se ajustan sobre la línea media, casi siempre sobre un injerto óseo de la nariz fijado al hueso frontal. Es fundamental comprobar la permeabilidad e integridad de la vía lagrimal después de una cantopexia, así como la buena movilidad de los globos oculares mediante la prueba de ducción.

Compresiones del nervio óptico y síndrome de la hendidura esfenoidal [15]

Se ven en los traumatismos importantes con fracturas esfenotemporales y fracturas orbitomalares. El diagnóstico se determina mediante examen clínico, oftalmológico y TC. La descompresión del canal óptico en los síndromes del ápex puede hacerse por vía transetmoidoesfenoidal. Esta vía de acceso permite llegar a la pared interna de la órbita y a la pared externa de la celda de Onodi después de haber cortado las dos arterias etmoidales anterior y posterior. Se descomprime así el nervio óptico en sus caras externa e inferoexterna. La descompresión puede hacerse también por vía neuroquirúrgica.

■ *Fracturas del arco cigomático*

El arco cigomático no es un hueso específico de la cara sino la unión de la apófisis temporal del malar y de la apófisis cigomática del temporal. Esta arcada forma un contrafuerte lateral de la cara, que en el transcurso de una riña o accidente está muy expuesta. La indicación para una reducción y una contención se realiza ante un hundimiento antiestético o, sobre todo, ante una limitación de la abertura bucal.

La reducción de estas fracturas puede hacerse con el dedo por vía endobucal, con gancho por vía percutánea o con la ayuda de uno o varios hilos de acero efectuando un cerclaje de los elementos hundidos del cigoma y traccionando el o los hilos cuidadosamente hacia afuera. De todas formas, es preciso apreciar la calidad de la reducción colocando el dedo en la boca y observando las radiografías realizadas ulteriormente. La contención es delicada. El balón de Franchebois deslizado tras la arcada ya no se utiliza. Delaire ha preconizado la colocación en abertura bucal máxima durante una decena de días con una cuña interdentaria que permita la interposición del cóndilo y la tensión del músculo temporal. Esto evita el desplazamiento secundario hacia adentro del fragmento fracturado que ha sido recolocado. La contención más utilizada se hace con la ayuda de hilos de acero que, introducidos mediante el pasahilos de Tessier por un trayecto supracigomático, luego salen por un túnel infracigomático, permitiendo inicialmente la reducción. Los dos extremos del o de los hilos que pasan por adentro del cigoma son atados a una férula de yeso o a una férula externa que se apoya sobre el malar por delante y sobre el hueso temporal por detrás, o sobre un clavo de Kirchner pasado por el cuerpo del malar [12]. El acceso directo del cigoma para colocar una placa de osteosíntesis sólo se efectúa por vía coronal.

■ *Fracturas del seno frontal*

Fracturas del seno frontal

Comportan deformaciones estéticas a la altura de la banda frontal y funcionales por lesión del canal nasofrontal. También pueden tener consecuencias neuroquirúrgicas en caso de brecha osteomeníngea. Pueden estar asociadas a los otros elementos del complejo nasoetmoidofrontoorbitario. Se distinguen el tratamiento de las fracturas de la pared anterior, del techo de la órbita y el de las fracturas de la pared posterior del seno.

— *Las fracturas no desplazadas de la pared anterior* no merecen ninguna atención.

— *Las fracturas desplazadas de la pared anterior* exigen la exploración del canal nasofrontal y la reconstrucción de la banda frontal. La vía bicoronal con conservación de los nervios supraorbitarios es la que mejor se adapta a este tiempo. El canal nasofrontal es explorado por vía transfractural o después de la realización de una ventana ósea. Se realiza una prueba con suero fisiológico ligeramente coloreado para comprobar su paso a las fosas nasales. Si el canal está obstruido, en ocasiones es posible desobstruirlo con las maniobras de reducción de los fragmentos óseos. También puede intentarse un fresado prudente que permite a veces repermeabilizar el orificio y calibrarlo con una hoja de silastic. Esta maniobra conduce a menudo a una nueva estenosis. En algunos casos resulta factible rebajar suficientemente el tabique intersinusonasal para que el drenaje del seno se efectúe por un único canal. Si la desobstrucción de un canal es imposible, será necesario prever imperativamente una exclusión del seno frontal ya sea por relleno o por cranealización.

La reconstrucción de la pared anterior del seno se hace por la misma vía de acceso y después de la exploración de los conductos. Se realiza de abajo hacia arriba y del exterior hacia el interior, después de reducción con gancho de los diferentes fragmentos. La osteosíntesis se lleva a cabo por microplacas o ligaduras con hilo de acero. Debe restaurar un contorno frontal regular *(fig. 17).* En caso de pérdida de sustancia ósea, se coloca un injerto óseo y se fija de la misma manera. Se levanta del parietal o se obtiene desdoblando la cortical de un colgajo óseo resultante de una vía de acceso neuroquirúrgico.

— *Las fracturas de la pared posterior* pueden estar asociadas a los daños de la pared anterior. En ausencia de desplazamiento y si no existe rinorrea cerebrospinal, estas fracturas no se tratan pero se controlan durante 2 semanas, buscando dos veces al día la posible existencia de una fuga de líquido cefalorraquídeo (LCR). En los demás casos (fractura con fugas de LCR desde un principio o durante el control, fractura desplazada de la pared posterior), se impone una intervención en doble equipo. El tiempo neuroquirúrgico consistirá en un acceso endocraneal del nivel anterior de la base del cráneo, con eventual plastia de la duramadre con colgajo epicraneal e injerto óseo cubriendo la base del cráneo. Una brecha meníngea es a veces difícil de localizar, pues puede situarse lejos de los focos de fractura debido al cizallamiento en el momento del traumatismo. Se asegura seguidamente la exclusión del seno frontal por cranealización y se reparan los daños óseos de la pared anterior del seno.

Fracturas del techo orbitario

Son infrecuentes. Pueden causar los mismos problemas que los de una fractura de la pared anterior y posterior del seno frontal. El acceso al techo de la órbita se hace mejor por vía

17 *Reconstrucción de la pared anterior del seno frontal y del seno maxilar.*

bicoronal. El reborde supraorbitario puede ser reconstruido con osteosíntesis con hilo de acero o microplacas. En caso de desplazamiento importante, hay un riesgo de cizallamiento meníngeo y de fugas de LCR. Es importante contar con la colaboración de un neurocirujano. La reconstrucción del techo de la órbita necesita un injerto óseo, sobre todo si hay un gran seno frontal con importantes prolongaciones supraorbitarias. El contenido orbitario tendrá tendencia a ascender por el seno frontal abierto, cuya pared fina se consolidará difícilmente. Se llegará así a un enoftalmos.

Al contrario, el desplazamiento hacia abajo del techo de la órbita bajo la presión cerebral se traduce en una exoftalmía y necesita para su reparación un tiempo neuroquirúrgico.

Con el fin de evitar la diplopía, resulta necesario fijar la periórbita al reborde supraorbitario y comprobar mediante una prueba de ducción la ausencia de obstáculo para los movimientos del oblicuo mayor.

Técnicas de exclusión del seno frontal

• *Por relleno*

Esta técnica está reservada a los fracasos o a la imposibilidad de conservar la permeabilidad del canal nasofrontal. Después de un fresado con fresa diamantada de todas las paredes del seno frontal, incluyendo los recesos menores, y de la entrada del canal nasofrontal, se realiza la obturación del canal gracias a un injerto óseo y a polvo de hueso mezclados con cola biológica. El relleno propiamente dicho se hace con diversos materiales: la grasa abdominal se funde, el músculo se necrosa. El hueso puede secuestrarse. La elección permanece pues abierta. El riesgo de dejar una isla mucosa es importante y conduce a la formación de un mucocele. Por lo tanto, la mejor técnica de exclusión del seno frontal es la cranealización.

• *Cranealización*

Se hace resecando toda la pared posterior del seno, que a continuación es regularizada por medio de la fresa diamantada. En este caso también debe ser eliminada toda la mucosa mediante un fresado cuidadoso. La obturación de los conductos nasofrontales se realiza con injerto óseo, el cual no debe presentar ninguna parte saliente. El contenido craneal simplemente se recoloca y ocupará el espacio que se dejó libre.

FRACTURAS OCLUSOFACIALES

Son las fracturas que afectan a los sectores dentados de la cara y cuyos desplazamientos perturban la oclusión.

La anestesia será local para las fracturas alveolares y para ciertas inmovilizaciones intermaxilares por arcos o ligaduras. Es el caso de las inmovilizaciones durante las fracturas no desplazadas. Para la colocación del arco se utiliza la anestesia tópica.

En los demás casos, la anestesia será general y resultará necesario prever una intubación nasal, a menos que se haya practicado una traqueotomía por otras lesiones, para poder efectuar el bloqueo bimaxilar.

■ *Vías de acceso*

Las vías de acceso son útiles para controlar la reducción y asegurarse de la contención de las fracturas móviles o desplazadas. La utilización de las placas y el abandono de las suspensiones a través de pasahilos por vía endobucal, hacen que estas vías de acceso sean cada vez más frecuentes. Se evitaban en la técnica del bloqueo intermaxilar asociada a las suspensiones pericigomáticas o frontales en las disyunciones craneofaciales, pero esto impedía el control de la reducción y la contención.

• *Vías de acceso vestibular superior o inferior*

Deben preservar la mucosa si están situadas más allá del surco gingivoyugal y deben utilizar las heridas cuando existan *(fig. 18).*

• *Vías de acceso externas*

La vía subangulomaxilar se efectúa a 1,5 cm por debajo del ángulo y del reborde mandibular. Permite acceder el ángulo desplazando la rama mentoniana del nervio facial con el colgajo cutáneo. Tiene una longitud de 2 a 4 cm.

Las vías de acceso pretragianas permiten acceder a la articulación temporomandibular y a las raíces de la apófisis cigomática *(fig. 19).* Para las disyunciones craneofaciales altas se

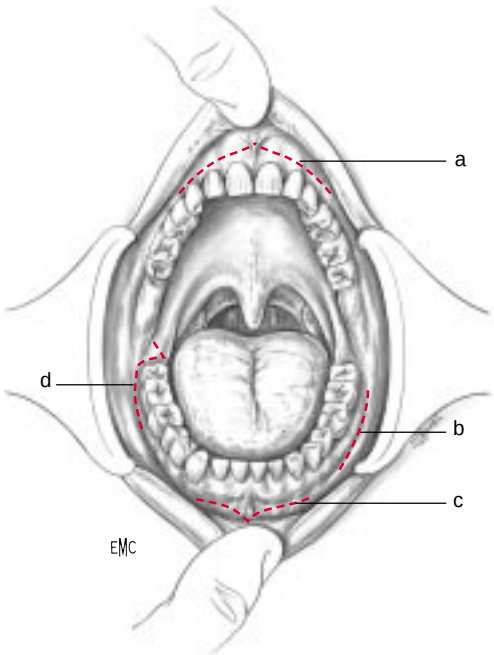

18 *Vía de acceso vestibular, endobucal.*
a. Vía vestibular superior bilateral; b. vía vestibular inferior lateral; c. vía vestibular inferior media geniana. Describe una V alrededor del frenillo labial; d. vía de acceso angular.

utilizarán las vías de acceso descritas para las fracturas que no afectan a la oclusión.

Técnicas de fijación y de contención propias de las fracturas oclusofaciales

En los pacientes dentados, es necesario recolocar los dientes luxados o impactados sobre la arcada y restaurar la oclusión dental en caso de desplazamiento. En los pacientes edentados, en cambio, se deberá recolocar y fijar los fragmentos óseos sin apoyarse sobre los dientes y su correspondencia. En estos pacientes habrá que evitar las seudoartrosis, ya que el hueso está menos sometido a las tensiones que propician la aposición perióstica y evitar los rellenos del surco gingivoyugal que podrían perjudicar la colocación de prótesis posteriores. En los pacientes con edentaciones parciales, podrán emplearse cuñas de resina, las cuales se fijarán en el arco para no perder la altura de algunos sectores, en particular de la zona posterior, en el momento del bloqueo.

• *Técnica de la ligadura en cuna (fig. 20)*

El diente luxado es recolocado y mantenido por dos hilos de acero de 30 centésimas entrelazados y colocados sobre un arco monomaxilar secuencial [4].

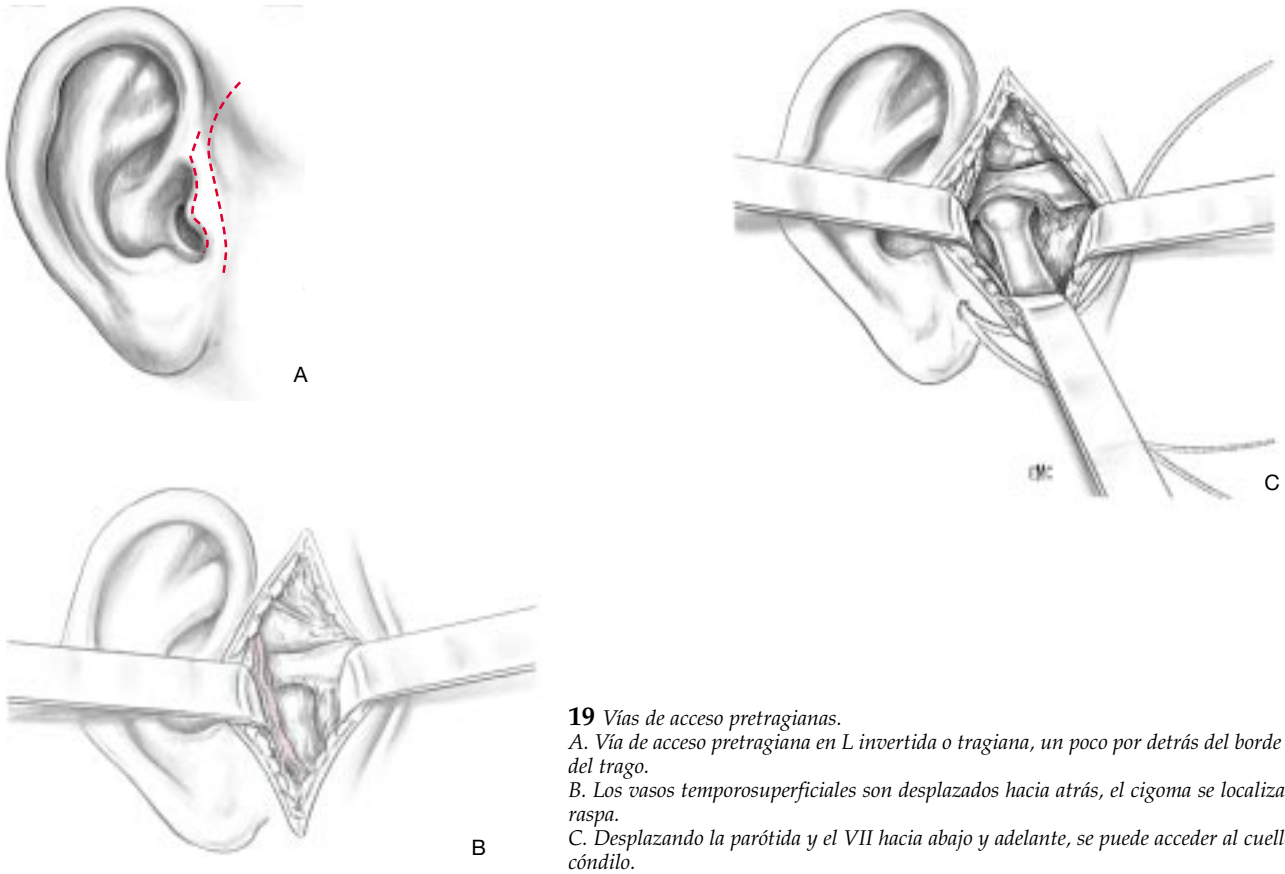

19 *Vías de acceso pretragianas.*
A. Vía de acceso pretragiana en L invertida o tragiana, un poco por detrás del borde libre del trago.
B. Los vasos temporosuperficiales son desplazados hacia atrás, el cigoma se localiza y se raspa.
C. Desplazando la parótida y el VII hacia abajo y adelante, se puede acceder al cuello del cóndilo.

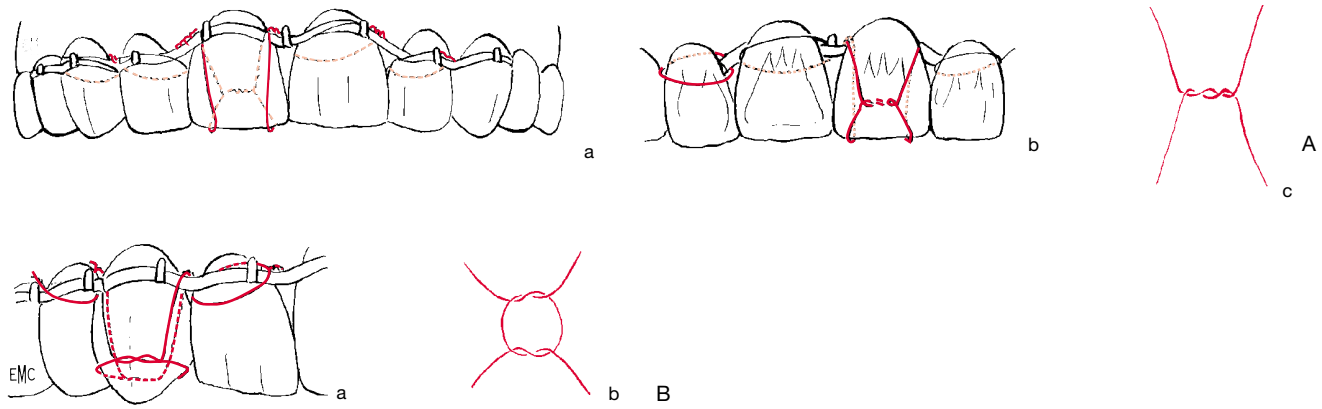

20 *A. Ligadura en cuna sobre los incisivos.*
a. Vista vestibular; b. vista palatina; c. preparación de los hilos
B. Ligadura en cuna sobre el canino.
a. Vista vestibular; b. preparación de los hilos.

• *Técnica de la ligadura en escalera (fig. 21)* [4]

Se utiliza en caso de fractura alveolar o de luxaciones múltiples. Un hilo grueso de acero de 40 o 50 centésimas se pasa sobre las caras lingual y vestibular de los dientes que deberán mantenerse. Se rellenan los espacios debidos a dientes ausentes con bolitas de resina fijadas sobre el hilo.

A continuación, se pasan hilos de 30 centésimas por cada espacio interdentario para reunir las partes vestibular y lingual del hilo puesto anteriormente. Por último, el hilo soporte se enrolla definitivamente alrededor del último diente una vez que se han colocado los hilos intermediarios.

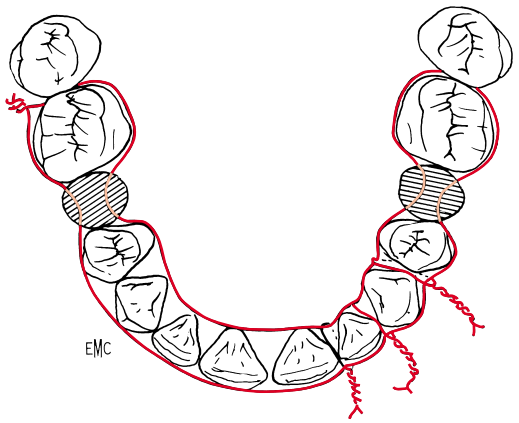

21 *Ligadura en escalera.*

■ *Férulas*

Serán talladas y adelgazadas sobre los moldes después de la reducción de la fractura. Pueden ser monomaxilares, fijadas por impactación a los dientes adyacentes o por cerclaje perimandibular o transmaxilar *(fig. 22)* [4]. También pueden en el maxilar superior, apoyarse sobre el paladar para mantener los dientes anteriores *(fig. 23)*.

■ *Bloqueo intermaxilar (BIM)*

Permitirá reducir las fracturas oclusales según la referencia de la correspondencia dental y asegurar una parte de la contención actuando como un fijador externo. Este bloqueo se realiza gracias a dos arcos, que se fijan a los maxilares superior e inferior a través de cerclajes peridentarios. Existen diversos arcos *(fig. 24)* [4].

Los arcos con ganchos (Jacquet), rígidos, son los más utilizados. Ofrecen una cierta resistencia a la deformación secundaria. El arco debe ser colocado una vez que los diferentes fragmentos dentarios hayan sido reducidos y puestos en una posición correcta. El arco es inicialmente regulado a la longitud adecuada y debe ir de un diente de 12 años al otro. Su longitud puede ser medida con un hilo de acero flexible. Seguidamente se adapta a la forma de la arcada dentaria. Lo más simple es proceder de la siguiente manera *(fig. 25)*:

— una primera curvatura le da la forma de una ojiva;

— luego, después de haber localizado el emplazamiento de los caninos, se arquea a su nivel en dos puntos, formando una saliencia en el arco a derecha y a izquierda;

— finalmente, se enderezan al mismo nivel los extremos posteriores del arco según la forma de la curva de Spee. A continuación, el arco es fijado a los dientes. Se comienza por fijarlo a los caninos con ayuda de hilo de acero de 40 o 50 centésimas enrollado alrededor del cuello. El enrollamiento se efectúa alrededor del cuarto dedo, tirando del eje del hilo con una tracción constante. Los nudos deben ir a fijarse en esquina en el arco para no romperse. Luego, con el mismo hilo se fija el arco alrededor de los premolares y de los molares. Se comienza por pasar el hilo en el espacio interdentario distal por encima del arco, y se recupera en el espacio interdentario mesial por debajo del arco. Seguidamente se enrolla en el arco. A nivel del último molar se pueden pasar dos hilos cruzados para conseguir una mejor solidez. Finalmente, para los incisivos, se fija el arco con un hilo más ligero de 30 centésimas. A nivel de los incisivos y de los caninos, el alambre debe ser empujado al cuello del diente con la ayuda de un raspador o de un instrumento guía de hilo. Los dientes móviles, avulsionados o luxados serán fijados secundariamente al arco (cf Ligadura en escalera). Después de la reducción de los desplazamientos eventuales, el bloqueo se asegura con hilos de acero de 30 centésimas apretados entre los cayados o los pasadores fijados sobre los arcos; el bloqueo también puede ser efectuado con bandas elásticas que pueden acarrear movimientos secundarios en la evolución. Cuando el bloqueo se efectúa con hilo de acero de 30 o 40 centésimas, resulta necesario estudiar el número y el sentido de las tracciones para establecer una correspondencia estable. Se toma apoyo para enrollar los hilos de bloqueo en el arco fijado al maxilar más estable, y el ajuste se efectuará directamente sobre un gancho y no en medio del espacio interdentario, donde podría llegar a romperse. En el paciente edentado, el bloqueo bimaxilar puede ser asegurado por prótesis fijas al maxilar por cerclaje y unidas entre ellas por hilos que las atraviesan. En la persona desdentada en forma parcial, en particular en los sectores posteriores, se pueden realizar férulas en resina para que guarden una cierta altura a este nivel.

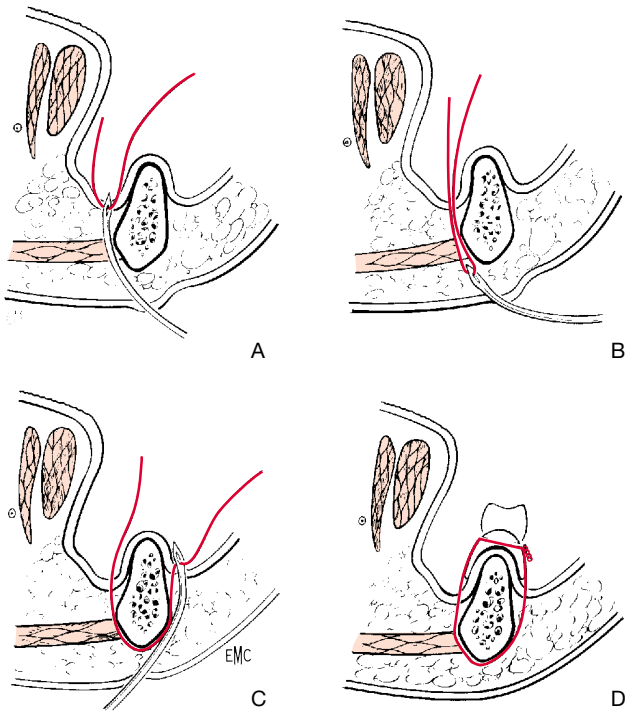

22 *Cerclaje perimandibular.*
A. El pasahilos va a llevar al hilo del lado lingual.
B, C. El hilo se introduce en forma perimandibular, la punta del pasahilos conserva el contacto óseo.
D. Se liga la prótesis en la cual se ha hecho una perforación con una broca.

■ *Ligaduras de Ivy (fig. 26)*

Si no se dispone de arcos o si la fractura no está desplazada sino simplemente impactada, se puede utilizar este tipo de ligadura *(fig. 27)*.

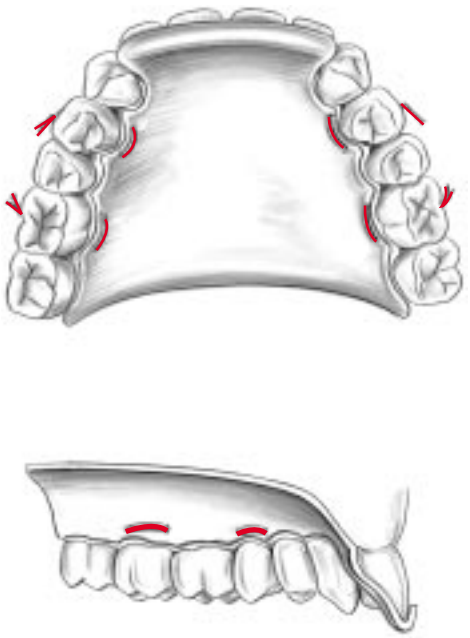

23 *Férulas del maxilar superior.*

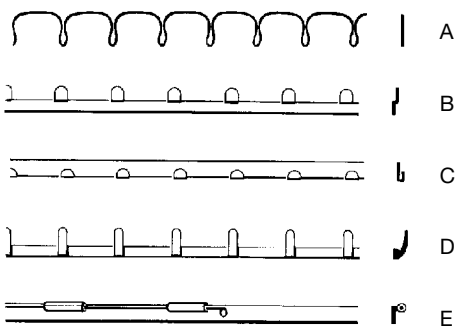

24 *Diferentes tipos de arcos.*
A. Arco adaptado con hilo de acero.
B, C. Arco plano, flexible con ganchos.
D. Arco con ganchos soldados, flexible o rígido.
E. Arco con pasador. El pasador se puede retirar rápidamente.

Casos complejos y grandes deformaciones balísticas

Se pueden utilizar los fijadores externos o las diademas tipo Tessier-Delbet [4].

Técnicas de fijación con hilos y placas

Ya han sido descritas. A partir de la instauración de las placas, las suspensiones son menos frecuentes. En las disyunciones craneofaciales, asociadas al bloqueo, evitaban un acceso quirúrgico *(fig. 27)* pero no permitían una contención absoluta y provocaban a veces un exceso de reducción y una disminución de la altura del tercio medio de la cara.

— Debe señalarse que una simple inmovilización con alimentacion líquida durante 15 días o una fronda mentoniana que tome el mentón y se apoye sobre el vértex regulando de este modo las tracciones elásticas, bastan en los casos de fractura no desplazadas, impactadas o en tallo verde.

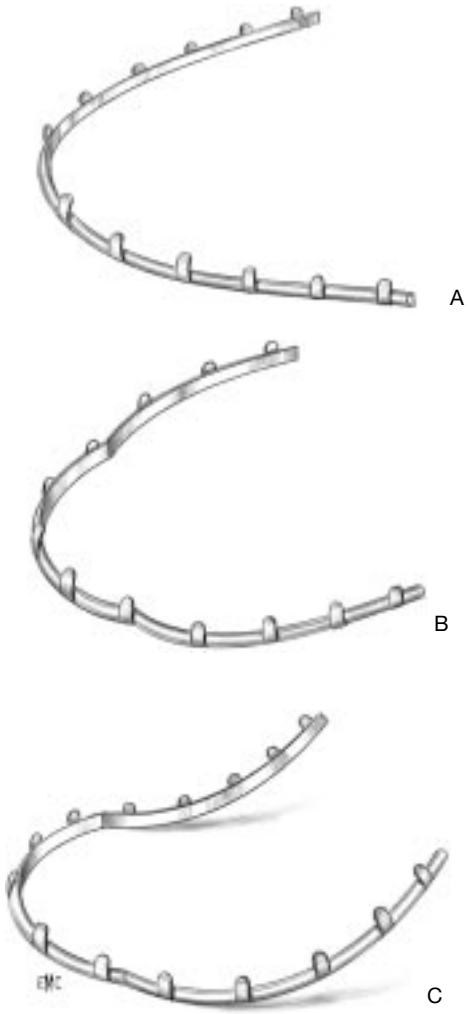

25 *Arco con ganchos.*

Tratamiento específico

Fracturas dentarias

Deben ser tratadas con urgencia, ya que las oportunidades de preservación del diente son inversamente proporcionales al tiempo transcurrido desde la fractura. Los tratamientos serán realizados por un cirujano dentista o un estomatólogo. Una fractura de una raíz necesita la extracción del fragmento de raíz restante. Un diente fracturado (salvo si se trata sólo de una fractura del esmalte) situado en un foco de fractura será retirado. Todo diente traumatizado tratado y sujeto a un bloqueo mono o bimaxilar será sometido a las pruebas de vitalidad al frío, las cuales permitirán su control durante la evolución.

Diente luxado o impactado

En estos casos, se colocará una ligadura en cuna mantenida durante 30 días. En caso de avulsión del diente, la reimplantación debe intentarse lo más rápidamente posible. El diente será transportado en suero tibio con penicilina y, en algunos casos, en leche, pero sobre todo evitando cualquier traumatismo de la superficie que será reimplantada. No obstante, deberán limpiarse los restos que puedan ensuciarlo. Será fijado sobre un arco con una ligadura en cuna. Secundariamente, un diente traumatizado puede tener tendencia a extruirse por edema del ligamento. Deberá ser tratado también con una ligadura en cuna.

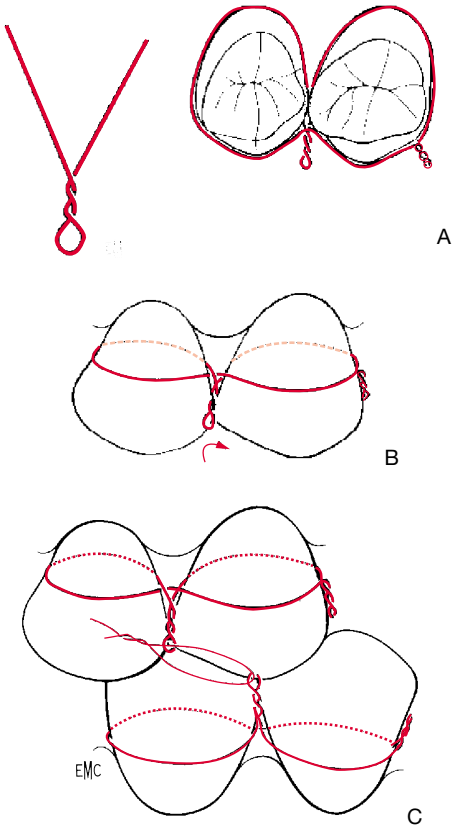

26 *Ligadura de Ivy*
A. a. Preparación de la ligadura (hacer sólo dos nudos como máximo con hilo de 4/0); b. esquema de la ligadura de Ivy modificada (el hilo vestibular pasa entre las hebras y no en el lazo).
B Vista de perfil: es sencillo apretar más fuertemente la ligadura (haciendo una vuelta o dos a nivel del lazo con la ayuda de una sonda nº 6.
C. Los lazos (hilo de 4/10) se unen con un hilo de 3/10. En caso de tracción excesiva en el momento del ajuste, es el hilo de unión el que se tensa, y no el lazo.
NB: La longitud de los lazos no debe ser excesiva para mantener una longitud suficiente del hilo intermediario.

Fractura alveolar

En estos casos, a menudo hay una herida mucosa asociada. Se pueden utilizar varios métodos de contención, arco plano y flexible, ligadura en cuna para la contención dentaria o en escalera. El bloqueo bimaxilar puede efectuarse en caso de fractura alveolar de los dos maxilares.

Fractura del maxilar superior

El tipo es la fractura de Le Fort 1 o disyunción craneofacial baja. La fractura llamada de Guérin tiene una línea divisoria medial. Como en toda disyunción craneofacial, la reducción se lleva a cabo gracias a la pinza de Rowe y Killey o mediante dos sondas introducidas en las fosas nasales, recogidas en la faringe y sacadas por la boca. Esto permite tirar el maxilar superior hacia adelante y reducir su hundimiento o su desplazamiento hacia arriba. Una vez que se ha hecho la reducción, colocados los arcos y efectuado el bloqueo se realizarán las osteosíntesis. Placas sobre los pilares caninos y macizos (en L o modeladas según la forma). El bloqueo se mantiene entonces sólo algunos días (3 a 7). En caso de fractura de Guérin, basta una osteosíntesis mediana con hilo de acero si se añade una contención monomaxilar o un BIM. Si no se dispone de placa, se pueden realizar las osteosíntesis con hilo de acero con suspensión pericigomática u orbitaria. En este caso, el BIM se prolonga durante 3 semanas.

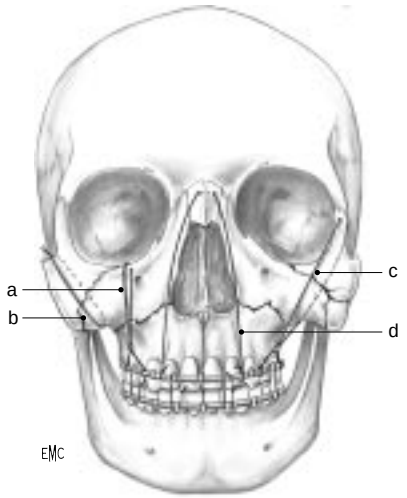

27 *Suspensiones faciales.*
a. En el reborde orbitario inferior (necesita un acceso quirúrgico). b. pericigomático; c. - en la apófisis frontal; d. - en la espina nasal del frontal.

Las disyunciones altas, Le Fort III o Le Fort II, son las verdaderas disyunciones craneofaciales. Al BIM se asociarán los diversos procesos de reparación de las fracturas orbitofaciales y nasoorbitarias asociadas. Las suspensiones altas, frontales, incluso en la espina nasal, se utilizan esporádicamente desde la instauración de las placas. Tienen tendencia a impactar la cara, reduciendo su altura.

Fracturas mandibulares

Se distinguen las fracturas parasinfisarias de las ramas horizontales, de los ángulos, de las ramas ascendentes y del cóndilo. Estas fracturas pueden estar asociadas entre ellas o asociadas a otras fracturas oclusofaciales o faciales. Estas fracturas mandibulares constituyen una urgencia, pues son dolorosas y se desplazan debido a la acción de los músculos depresores y elevadores. Si hay herida o gran desplazamiento, los nervios mandibulares deberán ser explorados clínicamente, y por supuesto quirúrgicamente si hay un trazo de fractura en su trayecto.

En caso de fractura no desplazada o impactada, algunos autores aconsejan 3 semanas de alimentacion líquida o una fronda mentoniana durante una decena de días, o incluso un bloqueo bimaxilar durante 15 días. Las fracturas de la sínfisis, de las ramas horizontales y del ángulo serán reducidas, bloqueadas y osteosintetizadas por miniplacas fijas con la ayuda de tornillos monocorticales. A nivel de la sínfisis, a menudo serán necesarias dos placas [13]. En la rama horizontal, una sola placa es suficiente, se coloca entre el reborde basilar y los ápices de los dientes. A nivel de los ángulos, suele resultar necesaria la utilización de tornillo transyugal si la fractura es inestable, difícil de reducir y de osteosintetizar. En este caso se requerirá una vía externa subangular. En esta zona, una placa suele ser suficiente, se precisarán dos si un contacto molar provoca una tensión a nivel del reborde basilar [4]. Por último, en caso de fractura angular no desplazada, algunos autores [17] utilizan un tornillo de contención a compresión. Es importante, una vez que la osteosíntesis por miniplacas ha sido realizada, desbloquear al paciente momentáneamente para comprobar la calidad de la reducción y que, por ejemplo, no se ha traccionado demasiado sobre los cóndilos, causando una reducción en mala posición. Si todo es correcto, se vuelve a bloquear al paciente 15

a 21 días si hay osteosíntesis con placa o tornillo y 30 a 45 días en caso de osteosíntesis con hilo de acero.

Si la fractura es conminuta se pueden utilizar placas más largas, sobre las cuales se fijarán los diversos fragmentos, el bloqueo entonces se mantiene más tiempo (30 a 45 días).

En el paciente edentado, la utilización de las placas evitará las inmovilizaciones prolongadas sobre el material extraño (surco, prótesis), que hacen la higiene bucal más difícil.

Las fracturas de la rama ascendente a menudo son el resultado de choque directo. Son infrecuentes y difíciles de osteosintetizar cualquiera que sea la vía de acceso, endobucal con utilización de tornillo transyugal, subangular con empleo igualmente de tornillo. A menudo, en estos casos es el bloqueo bimaxilar durante 30 a 45 días el que producirá la reducción y la consolidación de la fractura.

Fracturas del cóndilo

Frecuentemente son la consecuencia de una caída sobre el mentón. Una fractura a este nivel no debe hacer olvidar el examen radiológico de los cóndilos. La fractura condílea puede ser unilateral o bilateral, intraarticular a nivel de la cabeza o infracondílea alta, extraarticular en las fracturas infracondíleas bajas. Se debe preferir el tratamiento conservador y funcional y, en la medida de lo posible, evitar las vías hemorrágicas. El tratamiento conservador se basa en ejercicios de movilización activa y pasiva, que por razones funcionales se hacen sobre todo en propulsión. En caso de dolor, o si hay un desplazamiento importante (como en las fracturas bilaterales) o simplemente para poner la articulación en reposo, se coloca un BIM de 5 a 7 días. Este bloqueo se hace con la ayuda de arcos y de bandas elásticas y conduce a la reposición del cuerpo de la mandíbula.

La movilización comienza después de este bloqueo. Se trata de una mecanoterapia activa y pasiva. Las sesiones son diarias o dos veces al día, durante 3 semanas a 1 mes y duran 30 a 40 minutos con masajes musculares y aplicación de calor para disminuir el dolor y la contractura muscular. De quince días a tres semanas después de la fractura se comienza una mecanoterapia pasiva abriendo progresivamente la mandíbula con la ayuda de cuñas y de abrebocas, sin llegar hasta el umbral del dolor. Por último, se pueden efectuar ejercicios activos y masticatorios, sobre todo en prodeslizamiento, diducción, abertura y cierre, y prodeslizamiento más diducción del lado opuesto a la fractura. Estas contracciones se hacen en series de diez a veinte, mantenidas de 5 a 10 segundos. Delaire propuso un tratamiento funcional inmediatamente posterior a la fractura. Se hace después de la colocación de arcos arriba y abajo. Las bandas elásticas, puestas horizontalmente entre los caninos superiores y los molares inferiores durante el día, conllevan un prodeslizamiento. Este prodeslizamiento está dirigido hacia el lado sano en caso de fractura unilateral. Los ejercicios de mecanoterapia son realizados de la misma manera. Seguidamente, se llevará una placa de liberación oclusal maxilar durante varias semanas. Todo esto produce un remodelamiento y una buena función condílea. Durante el transcurso del tratamiento la alimentacion será semilíquida, sin apoyo molar, y el surco de sobreoclusión colocado se conservará día y noche.

El tratamiento quirúrgico puede estar indicado en las fracturas infracondíleas altas o bajas recientes. Existen dos problemas, el primero es el de la reducción del desplazamiento y su mantenimiento correcto durante el transcurso de su fijación. El segundo es el del método de osteosíntesis: algunos especialistas utilizan las placas, otros los tornillos, y un tercer grupo prefiere las técnicas de osteosíntesis con alambre del cuello del cóndilo efectuadas por vía subangulomaxilar [1].

Dientes incluidos en el foco de fractura

Su avulsión no es sistemática [4]. Su preservación bajo cobertura antibiótica ayuda a la estabilización de los focos de fractura. No obstante, los dientes cariados, fracturados, demasiado móviles o con importantes anomalías parodontales deben ser extraídos [28].

Grandes deformaciones faciales, traumatismos balísticos

La urgencia se sitúa, desde un principio, a nivel de las funciones vitales (hemostasia, traqueotomía). A continuación, el desbridamiento de la herida se efectuará de la forma más conservadora posible. La distancia entre los fragmentos óseos será mantenida, cualquiera que sea la pérdida de sustancia, por largas placas o conductos. Las reconstrucciones urgentes están prohibidas.

Secundariamente, se considerará una estrategia de reconstrucción basada en los siguientes principios: aportar inicialmente tejidos blandos donde sea necesario para poder recubrir los injertos óseos ulteriores. Para ello deberán emplearse todos los colgajos disponibles, libres o pediculados, musculocutáneos o no, sin omitir la utilidad de algunos colgajos clásicos como el colgajo deltopectoral; restaurar la continuidad del arco mandibular con injertos óseos; cerrar las perforaciones palatinas, obtener una buena continencia labial, mediante la práctica (si es necesario) de una microstomía utilizando al máximo el labio sano (procedimiento de Abbé, de Estlander, de Karapandzic); reparar las irregularidades orbitarias tratando de restaurar una continencia palpebral para una eventual prótesis ocular; reconstruir la nariz según las técnicas clásicas. En las reconstrucciones óseas, para el mantenimiento de los fragmentos óseos en una separación que permita su posterior realización, se utilizan sistemas de fijadores externos o la diadema de Tessier, ya que dichos fijadores a menudo son pesados y tienen tendencia a llevar la mandíbula hacia abajo.

Conclusión

Para tratar las fracturas faciales resulta indispensable tener a disposición el material de osteosíntesis necesario, por lo menos las miniplacas (o mejor miniplacas y microplacas) y los diversos tipos de tornillos, en los diversos diámetros y longitudes.

La urgencia facial a menudo ha sido considerada como secundaria y tratada en forma demasiado tardía, pues quedaba relegada luego de otras urgencias vitales. Pero las fracturas faciales también son dolorosas e invalidantes ya que perturban o impiden la alimentación y el habla.

Frecuentemente se trata de fracturas móviles y desplazadas, y en este sentido también deben ser consideradas como urgencias. La estrategia terapéutica —anestesia, vías de acceso, osteosíntesis, bloqueo— será elaborada con ayuda de una TC. Sólo los retrasos en la obtención de esta exploración pueden hacer justificar los retrasos terapéuticos, si el estado del enfermo permite la anestesia y la operación. En caso de fracturas múltiples, se reconstruirá desde lo más sólido hacia lo más móvil. Por ejemplo, ante una disyunción craneofacial asociada a una fractura de la mandíbula, se efectúa un bloqueo y las osteosíntesis se realizarán en sentido descendente a partir del cráneo, desde la órbita hasta la mandíbula. Por último, deben señalarse los peligros del bloqueo, sobre todo en un paciente traumatizado, y la necesidad de la presencia de tijeras cortaalambres (Beebee) cerca del paciente.

Cualquier referencia a este artículo debe incluir la mención del artículo original: Monteil JP, Nallet E, Blumen M et Schlegel N. Chirurgie des traumatismes faciaux. Encycl Méd Chir (Editions Scientifiques et Médicales Elsevier SAS, Paris, tous droits réservés), Techniques chirurgicales - Tête et cou, 46-180, 1996, 16 p.

Bibliografía

[1] Alexander R, Su JY, Stark MM. An accurate method for open reduction and internal fixation of high and low condylar process fractures. *J Oral Maxillofac Surg* 1994 ; 52 : 808-812

[2] Ash DC, Mercuri LG. External fixation of the unstable zygomatic arch fracture. *J Oral Maxillofac Surg* 1984 ; 42 : 621-622

[3] Bartkowski SB, Krzystkowa KM. Blow-out fracture of the orbit. Diagnostic and therapeutic considerations, and resultats in 90 patients treated. *J Maxillofac Surg* 1982 ; 10 : 155-164

[4] Bertrand JC. Traumatologie maxillofaciale. Modalités thérapeutiques. Encycl Med Chir (Elsevier Paris), Stomatologie-Odontologie I, 22068 A10, 1981 : 11 p

[5] Bourrel P. Techniques de suture nerveuse. *Med Armées* 1978 ; 63 : 243-246

[6] Breier T, Hemprich A. The surgical correction of the injured nose. *Rev Stomatol Maxillofac* 1993 ; 94 : 97-99

[7] Davis PK, Moss AL. Soft tissue injuries of the face and scalp. In : Williams L ed. Maxillofacial Injuries. London : Churchill Linvingstone, 1994 : 207-246

[8] Gruss JS. Naso-ethmoid-orbital fractures : classification and role of primary bone grafting. *Plast Reconstr Surg* 1985 ; 75 : 303-315

[9] Hadjean E. VACHER : Procédé de contention des fractures de l'arcade zygomatique. *Ann Chir Plast* 1981 ; 26 : 293-294

[10] Hagan WE. Comminuted fractures of the zygomatic arch : percutaneous circumzygomatic suspension. Laryngoscope 1985 ; 95 : 1124-1125

[11] Holtmann B, Wray RC, Litle AG. A randomized comparison of four incisions for orbital fractures. *Plast Reconstr Surg* 1981 ; 67 : 731-735

[12] Ikemura K, Hildaka H, Eto H, Kabata K. Osteosynthesis in facial bone fractures using miniplates. *J Oral Maxillofac Surg* 1988 ; 46 : 10-14

[13] Koury M, Champy M. Les résultats des ostéosynthèses mandibulaires par plaques miniaturisées vissées. A propos de 800 fractures traitées en dix ans. *Ann Chir Plast Esthét* 1987 ; 32 : 262-266

[14] Kroon FH, Mathisson M, Cordey JR, Rahn BA. The use of miniplates in mandibular fractures an in vitro study. *J Craniomaxillofac Surg* 1991 ; 19 : 199-204

[15] Menard P, Foussadier F, Ricbourg B. Syndrome de la fente sphénoïdale au cours des fractures de l'orbite. *Rev Stomatol Chir Maxillofac* 1991 ; 92 : 193-198

[16] Michelet FX, Deymes J, Dessus B. Osteosynthesis with miniaturized screw plates in maxillo-facial surgery. *Maxillo Surg* 1973 ; 1 : 79-87

[17] Moritz M, Niederdellmann H, Dammer R. Solitary Lag screw fixation in the treatment of angle fractures in the mandible : state of the art. *Acta Stomatolf Belg* 1994 ; 91 : 29-34

[18] Piette E, Reychler H. Considérations sur les fractures orbitomaxillomalaires. *Ann Chir Plast Esthét* 1987 ; 32 : 112-123

[19] Pons J, Dupuis A, Bellavoir A. Traumatismes de la face, réparation chirurgicale. Paris : Medsi McGraw Hill, 1989 : 17-55

[20] Raulo Y. Les plaies de la face. In : Banzet P. Servant JM eds. Chirurgie plastique reocnstructrice et esthétique. Paris : Médecine Sciences Flammarion, 1994 : 127-135

[21] Revol M, Servant JM. Régénération et réparation des nerfs périphériques. Manuel de chirurgie plastique, reconstructrice et esthétique. Paris : Pradel, 1993 : 142-155

[22] Ricbourg B. Plaies de la face et de la cavité buccale. Encycl Med Chir (Elsevier, Paris), Stomatologie-Odontologie I, 22054 E10, 1992 : 12 p

[23] Schultz RC. Soft tissue injuries of the face. In : Smith JW, Aston SJ eds. Grabbs and Smith's plastic surgery. Boston : Little Brown, 1991 : 325-345

[24] Shilli W, Ewers R, Niederdellman H. Bone fixation with screws and plates in the maxillofacial region. *Int J Oral Surg* 1981 ; 10 : 329-331

[25] Soudant J, Lamas G, Senechal G. Décompression du nerf optique par voie trans-ethmoïdosphénoïdale dans les traumatismes orbitaires. *Ann Chir Plast Esthét* 1989 ; 34 : 417-420

[26] Strunski V, Dumont K, Goin M, Laurette F. Fractures nasales. Encycl Med Chir (Elsevier, Paris). Otorhinolaryngologie, 20-385-A-10. 1991 : 8 p

[27] Suuronen R, Pohjonen TN, Vasenius J. Comparison of absorbable sefl-reinforced multi-layer poly-lactide and metallic plates in the fixation of mandibular body osteotomies : an expérimental study in sheep. *J Oral Maxillofac Surg* 1992 ; 50 : 255-259